



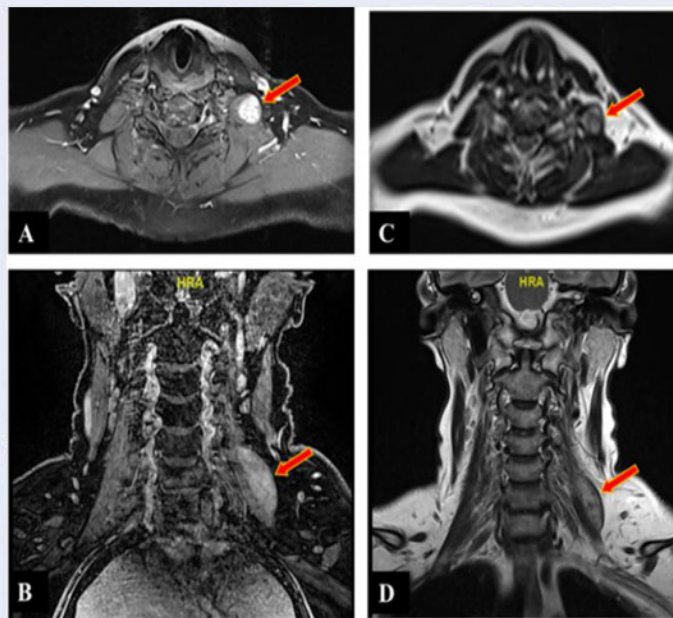
SOCIÉTÉ ALGÉRIENNE DE NEUROCHIRURGIE

الجمعية الجزائرية لجراحة المخ و الأعصاب

Septembre 2021 n° 33

PUBLICATION DE LA SOCIÉTÉ ALGÉRIENNE DE NEUROCHIRURGIE

JOURNAL DE NEUROCHIRURGIE





EDITORIAL

Que dire ? Je ne trouve pas de mots ou de phrases pour vous décrire notre énorme tristesse, pour la perte cette année de deux neurochirurgiens, piliers de notre communauté à savoir le Pr Mokhbat et le Pr Bakhti.

Le premier est décédé le mois de juin, emporté par la covid19, c'est notre frère le Professeur Mokhbat, homme de principe, compétent, toujours présent pour ces patients, qui mettait au-devant et à ses dépens la neurochirurgie algérienne. Que Dieu l'accueille dans Son vaste paradis, donne la force à sa famille et que les jeunes neurochirurgiens le prennent comme exemple.


Professeur Bakhti est décédée le mois d'août après un long et courageux combat contre la maladie, notre sœur qui a pris la neurochirurgie avec son corps et son cœur pour la faire avancer, et elle a entrepris avec toute ses forces pour mettre au-devant la Neurochirurgie Algérienne au niveau continental, méditerranéen et mondial. Elle était et restera un exemple pour tous, que Dieu l'accueille dans Son vaste paradis et donne la force à sa famille.

Je présente mes condoléances aussi à tous les neurochirurgiens qui ont perdu un parent cette année... et ils sont nombreux, la plupart à cause de la covid19, Rabi yerhamhoum.

J'espère que Dieu nous donne des jours meilleurs et de reprendre nos activités hospitalières, scientifiques et pédagogiques dans de meilleures dispositions pour le bien de notre pays et de notre peuple.

Le Rédacteur en chef

Homage



Le professeur Souad Bakhti vient de nous quitter, *Allah yerhamha*. A chaque fois que j'y pense, je me rends compte qu'il est difficile d'admettre qu'elle est réellement partie pour toujours, tant elle marquait sa présence par sa force de caractère, sa liberté de ton et par son énergie débordante.

J'étais encore maître assistant à l'hôpital Mustapha lorsqu'elle a rejoint notre service pour entamer son résidanat et elle a alors fait partie de mon équipe (l'effectif médical était ainsi organisé en équipes, chacune comprenant un assistant et 2 ou 3 résidents). Avec les années et malgré de petites divergences sur certains points de vue, somme toute banales, une profonde estime mutuelle s'était installée entre nous ; il m'était même arrivé de la qualifier de «petite sœur» face à un ensemble de jeunes neurochirurgiens, lors de la pause d'une réunion scientifique.

Après des années d'exercices en neurochirurgie générale, toujours à l'hôpital Mustapha, elle a fini par s'intéresser à la Neurochirurgie pédiatrique et a ainsi travaillé au sein du Comité de Neuro Oncologie Pédiatrique, dont elle a été membre fondateur en 2011 puis coordinatrice.

En 2017, à la faveur d'un concours national, elle obtient le poste de professeur chef du service de neurochirurgie à l'hôpital Ali Ait Idir.

Sa rigueur et son intérêt pour l'activité universitaire lui ont permis d'être élue en 2014 à la présidence de notre Société de Neurochirurgie (SANC), puis d'être réélue trois ans plus tard. Durant ces mandats, elle a déployé d'intenses efforts pour porter très haut la voie de l'Algérie et de la Neurochirurgie algérienne hors de nos frontières. Ainsi :

- Elle s'est distinguée dans les pays du Maghreb puis dans ceux du continent africain, ce qui lui a valu d'être élue vice-présidente de l'Association Continentale des Sociétés Africaines de Neurochirurgie (CAANS) en 2012.
- Elle s'est également distinguée dans les pays d'Europe du sud où après la création de l'Association Méditerranéenne des Neurochirurgiens (MANS), à laquelle elle avait participé, elle a eu la charge d'organiser en Algérie en 2015 le deuxième congrès de cette association et en assumant ainsi la présidence pour un mandat.
- Elle s'est aussi investie au sein de la Pan Arab Neurosurgical Society (PANS), où son dynamisme lui a permis d'occuper le poste de Secrétaire Générale en 2018
- Enfin, son engagement continu au sein de la Fédération Mondiale des sociétés de Neurochirurgie (WFNS) pour la promotion de la femme neurochirurgienne, lui a valu d'abord la reconnaissance et la considération de ses confrères, puis enfin, en 2018, la présidence du WIN Committee (women In Neurosurgery Committee ou Comité des Femmes en Neurochirurgie).

Un bilan qui parle de lui-même.

Finalement, une affection sévère vint contrecarrer tous ces élans, affection qu'elle a combattu longtemps, courageusement et dignement, jusqu'à la fin.

Adieu Souad. Repose en paix, que Dieu tout puissant t'enveloppe de sa bonté et de sa miséricorde.

Professeur Tahar Benbouzid

Hommage à la mémoire du Dr Fodil MOKHBAT (1961-2021)



Salut l'ami, salut le frère ;

Un certain 29.06.2021, a été pour nous un jour fatidique.

Nous nous y attendions pas et la nouvelle est tombée comme un couperet pourtant je t'avais vu la veille, tu m'as fait un large sourire, tu te battais contre la mort, tes yeux étaient étincelants, rivés sur le scope indiquant la saturation d'oxygène, avec une barbe de plusieurs jours, très amaigri.

Ta fille Lamia et ton fils Abderrahmane, ainsi que toute ta famille et tes collègues étaient là à chaque instant, guettant le niveau d'oxygène.

Pr Tliba et toute l'équipe très inquiets du manque d'oxygène à l'hôpital de Médéa a pris à deux reprises le risque de franchir cette « réanimation » pour te sortir de la gueule du loup en te transférant à Blida.

Mais le virus Delta a été plus fort et t'a emporté.

Tu nous as quittés trop précocement, bien trop tôt, trop vite, arrivera t'on un jour à nous habituer à ta disparition, je ne pense pas !

Pourra-t-on oublier l'ami fidèle et généreux, le collègue apprécié de tous.

Ton altruisme est légendaire, qui a besoin d'un rendez-vous, un pauvre venant du fin fond du pays, une veuve perdue avec son enfant malade qu'elle balade de service en service ; il était là pour tous ; à 18 heures, il rodait encore dans les allées de l'hôpital.

Une anecdote un peu rigolote, quand le personnel du bloc, anesthésistes en tête, le voyaient aller et venir, ils se dérobaient car ils savaient qu'il voulait opérer un pauvre « *zaouali* » non programmé et qu'il les retiendrait tard dans la nuit !

Iguer, Elmrabet (Sidi maamar), les filles, la secrétaire, tout le personnel médical et paramédical ainsi que moi-même nous ne pouvons jamais nous habituer à ton absence, nous te pleurons et te pleurerons à jamais, tes patients, tes étudiants ne t'oublieront pas !

Fodil savait tout faire, il était un neurochirurgien expérimenté, habile, plein d'ingéniosité et pouvait opérer n'importe quelle pathologie à 02 heures du matin !!

On pouvait lui confier n'importe quelle tâche et ne rechignait jamais, il s'en acquittait coûte que coûte.

Toujours fidèle au poste, toujours tourné vers les autres, il nous faudra beaucoup de temps pour réaliser que tu es parti, il faudra certainement très longtemps toute la vie même.

Nous n'avons qu'à nous souvenir de ta bonne humeur, de ta bonté, de ton sourire en coin, toujours prêt comme un vrai scout.

Il était un excellent pédagogue et de nombreux étudiants ont profité de ses connaissances et le suivaient partout, ils garderont un souvenir indélébile de ton « aura ».

Tes funérailles étaient édifiantes, toute l'Algérie t'a pleuré, Médéa qui t'a donné naissance ne t'oubliera jamais tu en es la fierté.

Ils te surnommaient « le médecin des pauvres ».

Fodil avait un esprit de famille très développé, ses enfants, ses frères, et sœurs étaient plus des amis.

La complicité entre ses enfants était formidable.

Lamia, sa fille aînée, pharmacienne devait fêter ses noces mais le destin en a décidé autrement, elle a tout le temps pour le faire et nous lui souhaitons beaucoup de bonheur.

Abderrahmane, son premier fils est étudiant, il aura la lourde tâche de la responsabilité familiale, mais il faut dire que chez la tribu des Mokhbat la solidarité est de règle !

Les deux derniers Mohamed Wail et Youcef trop jeunes encore et tellement bien couvés qu'ils ne mesurent pas l'ampleur de perte.

C'est avec beaucoup de tristesse et de compassion que nous présentons nos plus sincères condoléances à son épouse, ses enfants, ses frères et sœurs et à toute sa famille.

Adieu l'ami, le frère, le fidèle des fidèles, ta place est déjà réservée parmi les meilleurs, les bons, les saints, tu en étais un.

Toute l'équipe de neurochirurgie dit à ta petite famille que nous serons là pour elle.

Pr k. A Bouyoucef
Neurochirurgien



Rédacteur en chef

A. Morsli

a_morsli@hotmail.fr

Comité de Rédaction

L. Houari

N. Toghilt

www.sanc-dz.com

journal.neurochirurgie@gmail.com

Comité Scientifique

S. Tliba

B. Turak

A. Elazhari

M. Sisaber

S. Bakhti

K. Bouaita

L. Houari

L. Boulata

Editeur

Société Algérienne
de Neurochirurgie

www.sanc-dz.com

Siège

Service de Neurochirurgie

CHU Bab El Oued

Tél. : 021.96.03.73

Revue fondée en Mai 2004

ISSN : 1112-4962

Secrétariat de rédaction :

Hofri Nacer

Service de Neurochirurgie

CHU BEO

JOURNAL DE NEUROCHIRURGIE

Publication officielle de la Société Algérienne de Neurochirurgie

Articles originaux

- Suppurations intracrâniennes : étude de 204 cas au service de neurochirurgie du CHU de Conakry
Barry F., Cisse Y., Atakla G. H., Conde A. Y., Djibo H. A. B., Barry M., Youla S., Camara M., Cisse F. A., Souare I. S., Cisse A..... 07
- Intracranial germ cell tumors, the experience of the Algiers university hospital and a literature review
Dj. Daou, Y. Felissi, A. Morsli..... 14
- Complications endocrâniennes des sinusites bactériennes chez l'enfant et l'adolescent
Diouf M. S, Gaye M, Ndiaye M, Ndiaye C, Thioub M..... 19

Cas rapportés

- Apport de l'endoscopie dans le traitement d'une volumineuse mucocèle fronto-éthmoïdale à extension orbitaire : A propos d'un cas clinique
I. Takbou, N. Mentri, F. Boudjenah, S. Tliba..... 28
- Fibrosarcome sclerosant epithélioïde du nerf rachidien cervical c3 : Revue de la littérature autour d'une observation
Diallo M., Touta A., Kaya J. M., Bouvier C., Roche P. H. 32
- Méningite tuberculeuse et tuberculome intramédullaire du jeune Immunocompétente : Cas clinique et Revue de la Littérature
Diallo M., Faillot T., Kanilomo D., Decq Ph..... 37
- Hémorragie retardée après une oblitération complète d'une malformation artérioveineuse cérébrale traitée par radiochirurgie.
A. Diop, M. Faye, M. E. H. Cisse, I. P. Gyotat, M. Mbaye..... 43