

Disponible en ligne sur www.mdn.dz et sur www.atrss.dz /Revue Médicale de l'HMRUO, Volume 8 N°2



Hôpital Militaire Régional Universitaire d'Oran
Docteur Amir Mohammed BENAÏSSA
LA REVUE MÉDICALE DE L'HMRUO
B.P 35 AHMED MEDAGHRI ORAN Tél: 041.58.71.79-83
Fax : 041.58.71.90 Email : hmruo@mdn.dz



Observations cliniques

Thromboses artérielles des membres inférieurs au cours de l'infection covid-19 : à propos de trois cas avec revue de la littérature

M. Chemli ⁽¹⁾, B. Salem ⁽²⁾, M. El Horri ⁽³⁾

- (1) Service de Médecine Interne / Hôpital Militaire Régional Universitaire d'Oran
(2) Service de Chirurgie Vasculaire et Thoracique / Hôpital Militaire Régional Universitaire d'Oran
(3) Service du Laboratoire Central / Hôpital Militaire Régional Universitaire d'Oran.



Résumé

Le SARS-CoV-2 est à l'origine d'une pandémie qui a été pendant les premiers mois de son émergence considérée comme une maladie infectieuse ayant une traduction pulmonaire prédominante. Ce constat a été révisé par de nombreux travaux démontrant le caractère systémique de cette infection, qui est sous tendu par un état d'hypercoagulabilité associé à un état inflammatoire dans les formes sévères à l'origine d'évènements thromboemboliques notamment artériels. Nous rapportons trois observations de patients ayant développé une ischémie aiguë des membres inférieurs au cours d'une infection COVID-19 graves. Le phénotype de ces patients se distingue d'une part une atteinte pulmonaire sévère à l'origine d'une défaillance de la fonction respiratoire et d'autre part un profil biologique associant une augmentation des D-dimères et une hyperferritinémie. Il est à signaler également la survenue de ces évènements artériels malgré une thromboprophylaxie optimale.

Mots clés : Thrombose artérielle, COVID-19, D-dimères, Thromboprophylaxie.

Summary:

The SARS CoV-2 at the origin of a pandemic which was during the first month of its emergence considered as an infectious disease with predominant pulmonary affection. This statement was quickly revised by many studies demonstrating the systemic nature of this infection, supported by a hypercoagulable state combined with an inflammatory state in severe forms causing thromboembolic events, particularly arterial events. We report three observations of patients who developed acute ischemia of the lower limbs during severe covid-19 infection. The phenotype of these patients is distinguished on the one hand by severe pulmonary affection causing a respiratory function failure and on the other hand by a biological profile associating an increase in D-dimers and hyperferritinemia. It should also be noted the occurrence of these arterial events despite optimal thromboprophylaxis

Keywords: Arterial thrombosis , COVID-19 , D-dimers , Thromboprophylaxis.

Introduction

Le virus SARS-CoV-2 a provoqué une pandémie mondiale. Les anomalies de la coagulation sont présentes chez près de 15 % des patients atteints de cette maladie et chez plus de 70 % des formes graves [1]. Cet « état d'hypercoagulabilité » est responsable d'événements thromboemboliques veineux et artériels [2,3]. Nous rapportons trois observations de thromboses artérielles des membres inférieurs au décours d'infections COVID-19 graves et nous décrivons les particularités cliniques et paracliniques tant de l'évènement thrombotique artériel que de l'infection COVID sur laquelle il s'est greffé. Une revue de la littérature concernant cet aspect de l'infection COVID-19 permettra la compréhension des mécanismes qui sous-tendent ces complications et par conséquent une prise en charge optimale de ces patients.

Matériels et méthode

Nous rapportons trois observations d'événements thrombotiques artériels des membres inférieurs chez des patients hospitalisés dans le service de médecine interne de l'Hôpital Militaire Régional Universitaire d'Oran pour une infection COVID-19. Tous les patients avaient des signes respiratoires à type de dyspnées avec désaturation en oxygène à l'air ambiant. Le diagnostic de l'infection COVID-19 a été posé par test PCR et/ou tomodensitométrie thoracique ayant

objectivé une pneumopathie en verre dépoli (50% -75 %) compatible avec ce diagnostic. La thérapeutique instaurée chez ces patients était à base d'Hydroxychloroquine, Corticostéroïdes, Azithromycine, anti-coagulation et oxygénothérapie. Parmi les comorbidités et les facteurs de risque d'athérombose, nous avons relevé chez un patient une maladie artérielle périphérique et chez les deux autres un cumul de plus de trois facteurs de risque cardiovasculaire (âge, hypertension artérielle et diabète sucré). L'âge de nos patients était respectivement de 41 ans, 68 ans et 85 ans. Le délai d'apparition de l'ischémie aigue des membres inférieurs par rapport à l'infection COVID-19 était de 5 jours, 6 jours et dans un cas l'évènement ischémique était concomitant de l'infection. Sur le plan clinique, l'ischémie critique des membres inférieurs s'est traduite par une impotence fonctionnelle du membre atteint avec des paresthésies avec abolition des pouls en aval de l'occlusion. Sur le plan biologique, nous avons relevé une thrombopénie dans un cas, la CRP était élevée dans les trois cas, les lactates déshydrogénase dans un cas et la ferritinémie dans deux cas. Le diagnostic de la thrombose artérielle périphérique a été posé par échodoppler artériel ou par angiographie. Il est à signaler qu'aucun évènement veineux thromboembolique n'a été relevé chez nos patients. Concernant la prise en charge de l'évènement thrombotique artériel, nos patients ont bénéficié d'une désobstruction à la sonde de Fogarty [Tableau I].

Tableau I : Caractéristiques cliniques paracliniques et évolutives des patients ayant présenté un évènement artériel au cours de l'infection COVID-19

	Cas 1	Cas 2	Cas 3
Caractéristiques Générales			
Age genre	41 ans homme	68 ans homme	85 ans femme
Antécédent	néant	DT2, HTA	HTA
BMI	22 (kg /m ²)	25 (kg /m ²)	19 (kg /m ²)
Anticoagulation	oui	oui	oui
COVID			
PCR	positif	positif	positif
TDM	25-50%	25-50%	50-75%
Traitement			
Oxygénothérapie	oui	oui	oui
Protocole national	oui	oui	oui
Thrombose artérielle			
Localisation	AFC droite	AFS bilatérale	AFC gauche
Délai d'apparition	5 jours	6 jours	concomitant
symptomatologie membre	membre froid ; impotence	impotence des 2 membres	impotence du
	abolition des pouls distaux	abolition des pouls distaux	abolition des pouls
Imagerie	occlusion totale d'AFC	thrombose d'AFS	occlusion de l'AFC
MTEV associée	non	non	non
Taux des plaquettes	normal	normal	thrombopénie
D-dimère	élevé	élevé	élevé
Ferretinémie	élevé	élevé	/
Traitement			
Anticoagulation	oui	oui	oui
Désobstruction	oui	oui	oui
BMI : body mass index, DT2 :diabète de type 2, PCR : polymérase chain réaction, US : ultrasonographie, AFC : artère fémorale commune , AFS : artère fémorale superficielle			

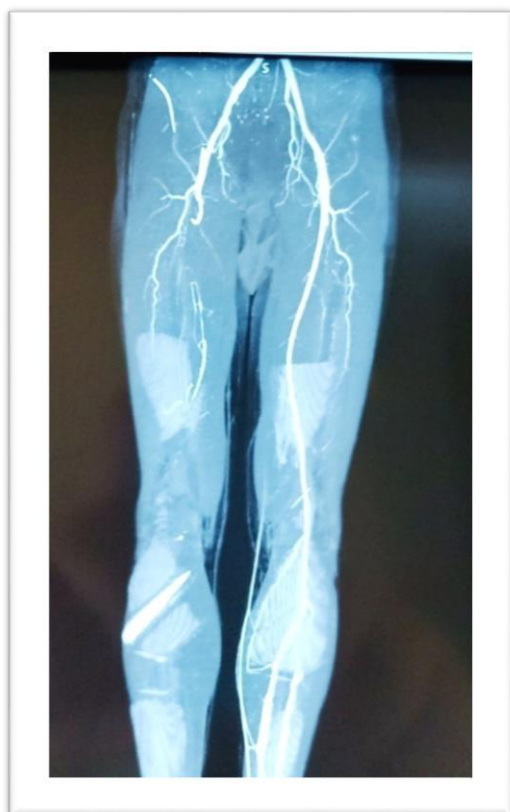


Figure1: Angiographie-TDM des membres inférieurs du patient B.M montrant une occlusion de l'axe artériel du MI droit.

Le SARS-CoV-2 est une pandémie qui se caractérise dans ces formes sévères par les manifestations respiratoires nécessitant une prise en charge dans des unités de soins intensifs [3,4]. Parmi les hypothèses physiopathologiques les plus plausibles expliquant la genèse de ce syndrome de détresse respiratoire est celle stipulant un développement de troubles de la coagulation entraînant un état d'hypercoagulabilité (microthromboses) qui serait à l'origine de la défaillance fonctionnelle notamment respiratoire. Une incidence élevée des événements thromboemboliques veineux (ETE) a été relevée par la quasi-totalité des travaux abordant cette thématique [5,6,7]. Les estimations de la fréquence concernant les patients hospitalisés révèlent des taux entre 6 et 14 % chez les patients présentant

un COVID-19 nécessitant une hospitalisation et des taux entre 17 % et 50 % chez les patients les plus graves en réanimation [8,9]. La plupart des publications rapportent des événements thromboemboliques veineux. En revanche, on ne signale que quelques séries décrivant des événements thrombotiques artériels [10,11,12]. Une récente méta-analyse rapporte une incidence cumulée d'événements thrombotiques artériels et veineux de 17,8 %. Parmi ces événements artériels, l'incidence des syndromes coronariens était les plus fréquents (3,3 %) suivi des accidents vasculaires cérébraux (1,8 %) et les ischémies aiguës des membres inférieurs ne représentent que 1,1 % [13,14]. Des données similaires ont été notées dans notre série puisque les trois observations de notre série ne représentent que 1.17 % (3/255) des cas d'infection COVID-19 sévères hospitalisés dans notre service [Tableau 2]. Les premières descriptions avec des complications thrombotiques signalent leur prédilection pour les formes sévères de l'infection. Il a été observé également que parmi les facteurs prédictifs de survenue de l'évènement thromboembolique, comme il était constaté chez nos patients, l'élévation soudaine ou rapide des D-dimères (sensibilité de 85 % et spécificité de 88,5 %) [5]. Il est à signaler également, qu'en dépit d'une thromboprophylaxie optimale, une forte proportion de patients atteints de formes sévères de la COVID-19 ont développé un ETEV [5,15]. Cette constatation explique le recours de nombreuses sociétés savantes à des protocoles de prophylaxie optimisés avec des « doses renforcées » dans les atteintes graves de la COVID-19. Concernant les mécanismes physiopathologiques expliquant la proportion accrue d'événements thromboemboliques, bien qu'ils ne sont pas complètement élucidés, ils semblent être liés à la présence des différents facteurs de risque de la triade de Virchow : la stase en rapport avec l'alitement et l'obésité ; l'atteinte pariétale due à l'inflammation endothéliale et l'hypercoagulabilité du fait du sepsis et de la présence d'une thrombophilie acquise (augmentation du facteur von Willebrand, du facteur VIII, anticorps antiphospholipides) [16,17].

Tableau II : Prévalence des événements thromboemboliques

Etude	Nombre de patients COVID	Embolie pulmonaire n(%)	Thromboses veineuses n (%)	Thromboses artérielles n (%)
Klok et al	184	25 (13.5)	3(1.6)	3 (1.6)
Helms et al	150	25 (16.5)	3(2)	4 (1.6)
Fauvel et al	1240	103 (8.3)	/	3 (1.17)
Notre série	255			

Conclusion

Au début, la COVID-19 était considérée comme une maladie infectieuse pulmonaire, puis les données de la littérature se sont accumulées pour lui donner le phénotype d'une maladie systémique dont l'état d'hypercoagulabilité compliqué d'un état inflammatoire majeur dans les formes sévères de la COVID-19 représente une des facettes les plus importantes. Une meilleure compréhension des mécanismes qui sous-tendent les complications thromboemboliques de la COVID-19 permettra une prise en charge préventive et proactive pour en réduire la mortalité et la morbidité.

Bibliographie

- [1] World Health Organization. In: Coronavirus Disease 2019(COVID-19) situation report 20200306-sitrep-46-covid-19.
- [2] Grillet F, Behr J, Calame P, Aubry S, Delabrousse E. Acute pulmonary embolism associated with COVID-19 pneumonia detected by pulmonary CT angiography. *Radiology* 2020;201544.
- [3] Leonard-Lorant I, Delabranche X, Severac F et al. Acute pulmonary embolism in COVID-19 patients on CT angiography and relationship to D-Dimer levels. *Radiology* 2020;201561.
- [4] Poissy J, Goutay J, Caplan M, et al. Pulmonary embolism in patients with COVID-19: awareness of an increased prevalence. *Circulation* 2020;142:184–6.
- [5] Cui S, Chen S, Li X, Liu S, Wang F. Prevalence of venous thromboembolism in patients with severe novel coronavirus pneumonia. *J Thromb Haemost* 2020;18(6):1421–4.
- [6] Ren B, Yan F, Deng Z, Zhang S, Xiao L, Wu M, et al. Extremely high incidence of lower extremity deep venous thrombosis in 48 patients with severe COVID-19 in Wuhan. *Circulation* 2020;142(2):181–3.
- [7] Klok FA, Kruip MJHA, van der Meer NJM, Arbous MS, Gommers DAMPJ, Kant KM, et al. Incidence of thrombotic complications in critical lyill ICU patients with COVID-19. *Thromb Res* 2020;191:145–7.
- [8] Middeldorp S, Coppens M, van Haaps TF, et al. Incidence of venousthromboembolism in hospitalized patients with COVID- 19. *J ThrombHaemost* 2020;00:1–8.
- [9] Klok FA, Kruip MJHA, van der Meer NJM, et al. Incidence of thrombotic complications in critical lyill ICU patients with COVID- 19. *Thromb Res* 2020;191:145–7.
- [10] Ackermann M, Verleden SE, Kuehnel M, et al. PulmonaryVascularEndothelialitis, Thrombosis, and Angiogenesis in Covid-19. *N Engl J Med* 2020;383:120–8.
- [11] Helms J, Tacquard C, Severac F, Leonard-Lorent I, Ohana M, Delabranche X, et al. High risk of thrombosis in patients in severe SARS-CoV-2 infection: a multicenter prospective cohort study. *J Int Care Med* 2020;46(6):1089.
- [12] Cui S, Chen S, Li X, Liu S, Wang F. Prevalence of venous thromboembolism in patients with severe novel coronavirus pneumonia. *J Thromb Haemost* 2020;18(6):1421–4.
- [13] Malato A, Dentali F, Siragusa S, Fabbiano F, Kagoma Y, Boddi M, et al. The impact of deep vein thrombosis in critically ill patients: a meta-analysis of major clinical outcomes. *Blood Transfus* 2015;13(4):559–68.
- [14] N .Gendron, D Smadja et al hôpital européen Georges-pompidou, service d'hématologie biologique Covid-19 : une maladie vasculaire associée à une coagulopathie. Septembre-Octobre 2020 - Biologiste infos n°107.
- [15] Demelo-Rodriguez P, Cervilla-Munoz E, Ordieres-Ortega L, Parra-Virto A, Toledano-Macias M, Toledo-Samaniego N, et al. Incidence of asymptomatic deep vein thrombosis in patients with COVID-19 pneumonia and elevated D-Dimer levels. *ThrombRes* 2020;192:23.
- [16] Panigada M, Bottino N, Tagliabue P, Grasselli G, Novembrino C, Chantarangku VIV, et al. Hypercoagulability of COVID-19 patients in intensive care unit. A report V7 of thromboelastography findings and other parameters of hemostasis. *J ThrombHaemost* 2020;18(7):1738–42.
- [17] Ranucci M, Ballotta A, Di Dedda U, Bayshnikova E, Dei Poli M, Resta M, et al. The procoagulant pattern of patients with COVID-19 acute respiratory distress syndrome. *J ThrombHaemost* 2020;18(7):1747–51.
- [18] Senzolo M, Cholongitas E, Burra P, Leandro G, Thalheimer U, Patch D, et al. Beta-blockers protect against spontaneous bacterial peritonitis in cirrhotic patients: a meta-analysis. *Liver Int* 2009;29:1189–1193.