

Disponible en ligne sur [www.mdn.dz](http://www.mdn.dz) et sur [www.atrss.dz](http://www.atrss.dz) /Revue Médicale de l'HMRUO, Volume 8 N°2



Hôpital Militaire Régional Universitaire d'Oran  
Docteur Amir Mohammed BENAÏSSA  
**LA REVUE MÉDICALE DE L'HMRUO**  
B.P 35 AHMED MEDAGHRI ORAN Tél: 041.58.71.79-83  
Fax : 041.58.71.90 Email : [hmruo@mdn.dz](mailto:hmruo@mdn.dz)



## Article original

### Ingestion de pièces de monnaie chez l'enfant : Notre expérience dans la prise en charge aux urgences de l'établissement hospitalo-universitaire d'Oran.

S. Bakri<sup>(1)</sup>, D. Batouche<sup>(1,2,3)</sup>, H.SADOUK<sup>(1,3)</sup>, B.FERGOUG<sup>(3,4)</sup>

- (1) Service d'Anesthésie Réanimation Pédiatrique et Néonatale / EHU Oran
- (2) Laboratoire de recherche LERMER
- (3) Faculté de Médecine d'Oran
- (4) Service d'ORL / EHU Oran



## Résumé :

L'ingestion de pièces de monnaie est un accident fréquemment rencontré chez l'enfant. Dans la plupart des cas, l'ingestion est asymptomatique mais nécessite une exploration instrumentale.

**But :** rapporter l'expérience du service de réanimation pédiatrique dans la prise en charge de ces pièces de monnaie ingérées.

**Matériels et méthode :** Une étude prospective réalisée de 01/01/2019 au 31/12/2019 au service de réanimation pédiatrique incluant tout enfant ayant ingéré une pièce de monnaie, adressé du service ORL pour une exploration endoscopique.

Une radiographie cervicale de face et de profil est réalisée pour visualiser le corps étranger. Les enfants ont été explorés par un endoscope rigide sous anesthésie aux halogénés et sédation par propofol en ventilation spontanée et sans intubation trachéale.

**Résultat :** 62 corps étrangers (pièces de monnaie) ingérés par les enfants ont été pris en charge.

Nos enfants se répartissent en garçons (69,4%) et filles (30,6%) avec un âge moyen de 25mois ± (extrême 7mois-120 mois). 76% des enfants étaient asymptomatiques et 100% des enfants ont été explorés ; l'extraction de la pièce de monnaie était possible dans 97,16% des cas, sans aucune complication.

**Conclusion :** L'extraction endoscopique de la pièce de monnaie, du tractus digestif haut est anodine et efficace

**Mots clés :** Pièce De Monnaie, Enfant, Endoscopie Digestive.

## Summary:

Ingestion of coins is a common accident in children. In most cases, ingestion is asymptomatic but requires instrumental exploration

**Purpose:** to report the experience of the pediatric intensive care unit in the management of these ingested coins.

**Materials and method:** A prospective study carried out from 01/01/2019 to 12/31/2019 in the pediatric intensive care unit including any child who has ingested a coin, sent from the ENT department for endoscopic exploration. A frontal and lateral cervical x-ray is taken to visualize the foreign body. The children were explored by a rigid endoscope under halogenated anesthesia and propofol sedation in spontaneous ventilation and without tracheal intubation.

**Result:** 62 foreign bodies (coins) ingested by children were taken care of. Our children are divided into boys (69,4%) and girls (30,6%) with an average age of 25 months  $\pm$  (extreme 7 months-120 months). 76% of the children were asymptomatic and 100% of the children were explored; Extraction of the coin was possible 97.16% of the time, without any complications.

**Conclusion:** Endoscopic extraction of the coin from the upper digestive tract is harmless and efficient.

**Keywords:** Coin, Child, Digestive Endoscopy.

©2021. HMRUO.MDN|Tous Droits Réservés

## Introduction

L'ingestion de pièces de monnaie est une situation accidentelle rencontrée fréquemment dans la population pédiatrique. Dans la plupart des cas, l'ingestion reste sans conséquence clinique et l'extraction de corps étranger nécessite une endoscopie rigide.

## Matériels et méthode

Nous avons mené une étude prospective du 01 /01/2019 au 31/12/2019 incluant tous les enfants ayant ingéré une pièce de monnaie et qui étaient adressés au service ORL de l'EHU Oran, ce dernier fait appel au service d'anesthésie réanimation pédiatrique pour une exploration instrumentale, dans un environnement anesthésique.

Après avoir visualisé le corps étranger par une radiographie cervicale de face et de profil, les enfants étaient admis au bloc d'urgence, après un respect de jeun pré exploration et un consentement signé par les parents.

La sédation au moment de l'endoscopie est systématique chez tous les enfants. L'extraction est réalisable après une anesthésie aux halogénés au masque facial et une sédation réalisée par injection du propofol 3mg/kg, fentanyl 1 gamma/kg (cette attitude dépend de l'expérience de l'opérateur. Le matériel utilisé est un laryngoscope rigide, des pinces à griffe, des pinces « crocodiles ».

Si l'exploration endoscopique ne visualise pas de corps étranger, une radiographie de l'abdomen sans préparation (ASP) est réalisée en salle de réveil.

Les enfants explorés sont surveillés 2 heures après l'endoscopie digestive puis réorientés au service d'ORL.

### Paramètres étudiés :

Les données recueillies à partir des fiches d'anesthésie d'exploration préétablies des malades à explorer.

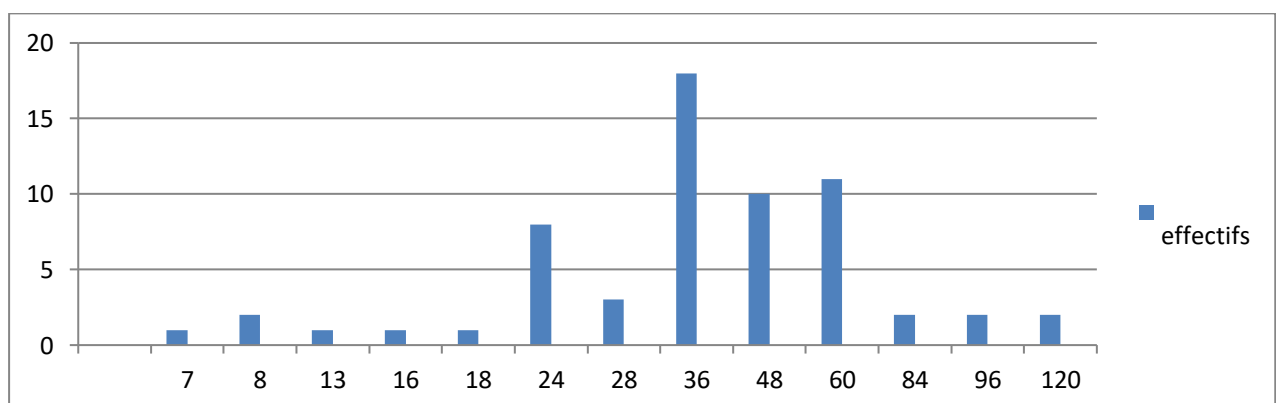
Les principaux éléments ressortis de ces fiches étaient :

- Situation socio épidémiologique (sexe, âge, origine).
- Historique : antécédents personnels et traitements antérieurs.
- Clinique : circonstance de découverte et données de l'examen clinique, paraclinique et données de l'imagerie.
- Thérapeutique, jeune pré anesthésique, mise en condition, bronchoscopie.
- Evolutif : complication.
- Prévention parentale.

## Résultats

Durant un an, nous avons colligés 62 cas d'ingestion de pièces de monnaie. Nos enfants se répartissent en 43 garçons (69,4%) et 19 filles (30,6%).

L'âge moyen des enfants est de 46.952mois  $\pm$  3.076 (extrême 7 mois-120 mois), avec un pic de fréquence d'âge observé à 36 mois et à 5 ans (**Figure 1**).



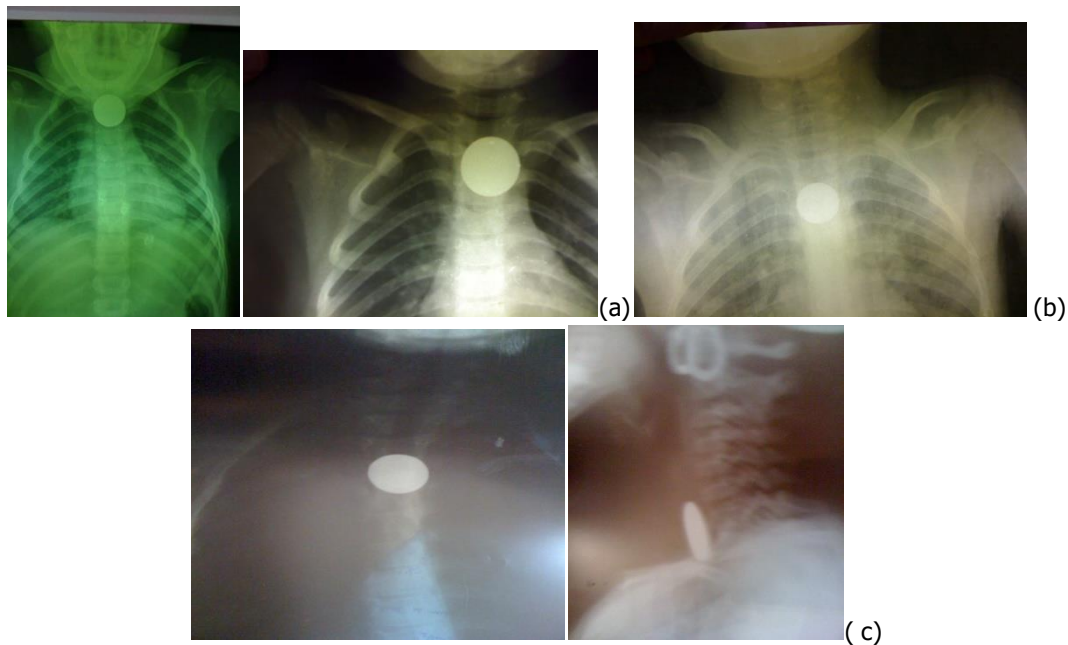
**Figure 1 :** répartition graphique de la population d'étude selon l'âge (en mois).

Le délai moyen de la prise en charge est de  $19.14 \pm 0.729$  heures ;(les enfants sont orientés de différentes wilayas du centre et de l'ouest d'Algérie). Tous les enfants n'avaient pas d'antécédents particuliers hormis un seul qui était épileptique traité par de la carbamazépine.

L'ingestion était asymptomatique dans 47 cas, elle était suivie d'une hyper sialorrhée dans 10 cas, d'un gêne à la déglutition avec vomissements dans 03 cas et de

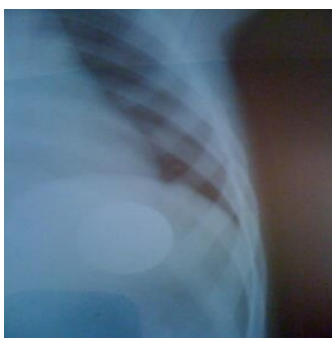dysphagie dans 2 cas. L'examen clinique était sans particularités chez tous les enfants.

La radiographie cervicale de face et de profil a visualisé la présence de corps étrangers (pièce de monnaie) au niveau de la partie supérieure de l'œsophage chez 51 enfants (82,2%), à la partie médiane de l'œsophage chez 10 enfants (16,1%) et une fois le corps étranger était à la partie distale de l'œsophage(1,6%) (**Figure 2**).



**Figure 2** : localisation de la pièce de monnaie à différents endroits de l'œsophage : (a) partie supérieure de l'œsophage, (b) œsophage moyen, (c) profil d'une pièce de monnaie.

L'exploration a permis de confirmer la présence du corps étrangers (CE) dans 60 cas, un CE a été poussé accidentellement par l'opérateur dans l'estomac au moment de l'exploration et l'ASP a permis de le localiser (**Figure 3**), 2 corps étrangers n'ont pas été visualisés.



**Figure 3** : localisation de la pièce dans l'estomac.

Les différents types de pièces de monnaie ingérées retrouvées à l'exploration étaient de 1 DA (ancien et nouveau) jusqu'à 50 DA (**Figure 4**) et une pièce de

200 lire (**Figure 5**), elles sont de tailles variant entre 20 à 30 millimètres de diamètre.



**Figure 4** : différents types de pièce de monnaie.



**Figure 5** : une pièce de 200 liras

La pièce a été extraite à la première tentative dans 80,6% des cas, à la deuxième tentative dans 11,3% des cas et à la troisième tentative dans 1,6% des cas restants.

Il n'y avait aucune différence significative entre la taille de la pièce et le signe clinique à l'admission ( $p=0.478$ ).

Le temps médian d'extraction de la pièce était d'une minute, extrême allant de 35 - 80 secondes, la durée médiane de sédation est de 10 minutes. Aucune complication liée au traitement endoscopique n'a été observée ni même à l'acte anesthésique.

Tous les enfants ont été surveillés pendant 02 heures en salle de réveil et réorientés au service d'ORL. Les enfants dont les corps étrangers ont été visualisés à l'ASP avaient bénéficié des ASP de contrôle réalisés au niveau du service d'ORL, à distance de l'épisode aigu et qui ont montré la progression du corps étranger le long du tube digestif jusqu'à son expulsion par voie naturelle.

## Discussion

L'ingestion de pièces de monnaie est un accident fréquent chez l'enfant, aux conséquences cliniques banales [1] et facilement enlevé par l'endoscopie [2].

Les pièces de monnaie représentent le corps étranger (CE) le plus souvent rencontré chez l'enfant. [3,4] avec un pic de fréquence entre 06 mois et 06ans [3,5]. Dans une série ayant analysé 320 CE œsophagiens, il s'agissait de pièces de monnaie dans 83,8 %. L'ingestion survenait quand les enfants jouaient en présence d'un adulte dans 85,3 % des cas [6]. Presque la totalité de l'ingestion chez l'enfant moins de 5 ans n'est pas passée inaperçue dans notre étude. 76 % de nos enfants étaient asymptomatiques à l'admission, il n'y avait aucune différence significative entre la taille de la pièce et le signe clinique à l'admission ( $p=0.478$ ).

Le passage de CE de moins de 2 cm de diamètre est généralement facile au travers de l'œsophage. Par contre, les CE de 2 cm de diamètre peuvent s'impacter plus facilement lors de leur progression dans le tube digestif avec un risque d'obstruction et de perforation qui est alors augmenté, ce qui justifie leur extraction endoscopique. Les autres sites de blocage sont le pylore, le duodénum, l'angle de Treitz, le diverticule de Meckel, la valvule iléocœcale, l'appendice et la charnière recto -sigmoïdienne. Il faut retirer les CE localisé au niveau du tiers supérieur et au niveau du tiers moyen de l'œsophage dans les brefs délais, car ils sont bloqués, soit au

niveau de l'anneau cricopharyngé, soit de l'arche aortique, qui sont des zones à risque de complications [1, 6].

En cas d'un diagnostic retardé, plusieurs complications peuvent survenir telles que : ulcère œsophagien, sténose œsophagienne [7], fistule œsotrachéale [8].

La localisation la plus fréquente (95%) est l'œsophage cervical sous le muscle cricopharyngé [9-10], elle est observée dans 81% des cas dans notre étude et justifie une extraction instrumentale. Plusieurs attitudes ont été décrites dans la littérature pour permettre cette extraction. Il s'agit de l'utilisation de la pince de Magill [11-13], du recours à la sonde de Foley [14,15] et de l'œsophagoscopie flexible [16] ou rigide [17]. Un article de revue a discuté la prise en charge de l'ingestion de pièces de monnaie (publié par Waltzman) [2] basé sur une étude rétrospective et un essai prospectif randomisé avec l'emploi de l'œsophagoscopie rigide chez les patients symptomatiques. Par contre, les enfants ayant un CE localisé du tiers inférieur peuvent être surveillés pendant 12 à 24 heures en l'absence de signes fonctionnels, dans l'espoir d'une expulsion spontanée qui pourrait empêcher le recours à une anesthésie générale.

Dans notre pratique courante l'endoscopie digestive a été réalisée dans 100% des cas. C'est une endoscopie digestive au tube rigide par faute de disponibilité de l'endoscope souple pédiatrique et aucune complication secondaire au geste endoscopique n'a été notée. Même procédure technique employée par J.R. Benito Navarro et col [19]. Mais il est en effet important de rappeler que l'œsophagoscopie, qu'elle soit souple ou rigide, est associée à un risque de perforation œsophagienne durant la procédure évaluée entre 5 et 10 % [20].

Quant au protocole anesthésique, notre attitude dépend du degré de l'expérience de l'opérateur, ainsi la procédure d'extraction a été réalisée sans intubation, sous anesthésie aux halogénés (sevoflurane) et dans 20% des cas associée à l'injection de propofol en ventilation spontanée. Cette extraction était réussie dans 100% des cas. Dans la série de Cetinkursun et col [12], l'extraction s'est effectuée sans intubation, sous sédation inhalée par Sévoflurane. De même dans la série de Baral col [18], l'extraction a été faite chez 21 enfants sous sédation par propofol en ventilation spontanée et sans intubation trachéale. Janik E et col [13] ont évoqué le risque de complications respiratoires en l'absence d'intubation trachéale. Néanmoins, dans notre série, le respect strictement du jeûne préopératoire a fait

qu'aucun incident n'était noté, et comme d'ailleurs, un laryngospasme ou la désaturation n'ont pas été enregistrés comme dans la littérature par Cetinkursun Set col[12].

Les suites post explorations ont été favorables, les enfants sont surveillés pendant 02 heures post exploration, puis remis aux parents.

## Conclusion

L'ingestion de pièces de monnaie est un accident fréquent chez l'enfant et le diagnostic est le plus souvent évident par une radiographie cervicale. L'exploration endoscopique est aisée par une anesthésie aux halogénés et sédation par le propofol, après un respect du jeune préopératoire. Mais comme toute situation accidentelle, la prévention passe par une bonne éducation des parents et des jeunes enfants.

## Bibliographie

- [1] Sharieff GQ, Brousseau TJ, Bradshaw JA, Shad JA Acute esophageal coin ingestions: is immediate removal necessary? *PediatrRadiol* (2003): 33:859–63
- [2] Waltzman M.L., Management of esophageal coins, *Curr. Opin. Pediatr.* 18 October (2006) ; (5) 571–574.
- [3] Cheng W, Tam PK Foreign-body ingestion in children: experience with 1,265 cases. *J PediatrSurg* (1999) 34: 1472-6
- [4] Hachimi-Idrissi S, Corne L, Vandenplas Y. Management of ingested foreign bodies in childhood: our experience and review of the literature. *Eur J Emerg Med* 1998; 5:319-23
- [5] Webb WA Management of foreign bodies of the upper gastrointestinal tract: update. *GastrointestEndosc* (1995) 41: 39-5
- [6] Chinski A, Foltran F, Gregori D, Ballali S, Passali D, Bellussi L. Foreign Bodies in the Oesophagus: The Experience of the Buenos Aires Paediatric ORL Clinic. *Int J Pediatr* 2010; pii: 490691.
- [7] Bhasin A, Elitsur Y. Esophageal stenosis, a rare complication of coin ingestion: case report. *GastrointestEndosc* 2004;59:152–4
- [8] Amouri A, Medhioub M, Mnif L. Fistule oesotrachéale secondaire à l'ingestion d'une pièce de monnaie *Acta Endosc.* (2012) 42:29-32
- [9] Crysdale W.S., Sendi K.S., Yoo J. - Esophageal foreign bodies in children: 15-year review of 484 cases. *Ann. OtoLLaryngol*, 1991, 100, 320-324.
- [10] Hawkins D.B. - Removal of blunt foreign bodies from the esophagus. *Ann. OtoLRhinoLLaryngol*, 1990, 99, 935-940.
- [11] Mahafza TM Extracting coins from the upper end of the esophagus using a Magill forceps technique. *Int J PediatrOtorhinolaryngol* (2002)62:37–9
- [12] Cetinkursun S, Sayan A, Demirbag S, Safe removal of upper esophageal coins by using Magill forceps: two centers' experience. *ClinPediatr (Phila)* (2006) 45:71–3
- [13] Janik JE, Janik JS Magill forceps extraction of upper esophageal coins. *J PediatrSurg* (2003) 38 :227
- [14] Schunk JE, Harrison M, Corneli HM, Nixon GW Fluoroscopic Foley catheter removal of esophageal foreign bodies in children: experience with 415 episodes. *Pediatrics* (1994) 94:709–14
- [15] Dunlap LB Removal of an esophageal foreign body using a Foley catheter. *Ann Emerg Med* (1981) 10:101–3
- [16] Bendig DW Removal of blunt esophageal foreign bodies by flexible endoscopy without general anesthesia. *Amer J Dis Child*(1986) 140:789–90
- [17] McPherson RI, Hill JG, Othersen HB Esophageal foreign bodies in children: diagnosis, treatment, and complications. *AJR Am J Roentgenol* ,(1996) 166:919
- [18] Baral BK, Joshi RR, Bhattarai BK, Sewal RB Removal of coin from upper esophageal tract in children with Magill's forceps under propofol sedation. *Nepal Med Coll J* (2010) 12:38–4
- [19] Benito Navarro J.R., del Cuivillo B.A, Porras Alonso E., Esophageal foreign bodies. Our ten years of experience, *Acta Otorrinolaringol. Esp.* (2003) 54 (4) 281–285.
- [20] Berggreen PJ, Harrison E, Sanowski RA, Techniques and complications of esophageal foreign body extraction in children and adults. *GastrointestEndosc*(1993) 5:626–30 29:1189-