



Available online
<https://www.atrss.dz/ajhs>



Cas Clinique

Anomalie d'Axenfeld diagnostiquée chez une patiente de 38 ans

Axenfeld's Anomaly in a 38-year-old patient

Ghedjati Nadir

Faculté de Médecine de Ouargla-Algérie

RESUME

Introduction : Les dysgénésies du segment antérieur représentent un spectre d'anomalies du développement, liées à des aberrations dans la migration et la différenciation des cellules de la crête neurale. Ils peuvent rester isolés ou se compliquer à n'importe quel âge d'hypertonie oculaire. Ici, nous rapportons le cas d'une patiente âgée de 38 ans, présentant une anomalie d'Axenfeld isolée, diagnostiquée tardivement. **Observation :** Chez cette patiente, la meilleure acuité visuelle corrigée a été de 10/10 à l'œil droit et 7/10 à l'œil gauche. L'examen à la lampe à fente a montré un embryotoxon postérieur bilatéral, plus évident à l'œil gauche, sous forme d'un anneau rétrocornéen périphérique irrégulier blanchâtre, la pupille est centrée non déformée. La trame irienne présente une petite languette attachée à la périphérie et flottant dans la chambre antérieure. La pression intraoculaire a été normale. La gonioscopie a montré des vestiges de ponts iridocornéens rompus, qui ont été bien mis en évidence par un examen OCT du segment antérieur. L'examen du fond d'œil a été normal, sans signes d'altération glaucomateuse des deux nerfs optiques, confirmé par l'examen OCT papillaire. Le diagnostic d'anomalie d'Axenfeld isolée non compliquée a été retenu, nécessitant une surveillance régulière de la pression intraoculaire. **Discussion :** L'anomalie d'Axenfeld est une pathologie autosomale dominante rare, caractérisée par l'association d'un embryotoxon postérieur et des adhérences entre la base de l'iris et l'embryotoxon postérieur, entraînant, si elles ne sont pas rompues, une déformation de la pupille. Bien que banale, cette anomalie justifie une surveillance régulière du tonus oculaire, car le risque de glaucome secondaire est imprévisible. **Conclusion :** L'anomalie d'Axenfeld peut être diagnostiquée tardivement à l'âge adulte. Sa découverte à n'importe quel âge doit obliger une surveillance régulière afin de dépister un glaucome débutant.

MOTS CLES : Anomalie d'Axenfeld, embryotoxon postérieur, dysgénésies, glaucome, surveillance régulière.

ABSTRACT

Introduction : Anterior segment dysgenesis refers to a spectrum of developmental abnormalities, resulting from aberrations in the migration and differentiation of the neural crest cells. They can be isolated or be complicated by high ocular pressure. Here, we report the case of a 38-year-old woman with an isolated Axenfeld anomaly diagnosed late. **Case Report :** this patient had blurred vision complaints ; her best corrected visual acuity was 10/10 in the right eye and 7/10 in the left eye. Slit lamp examination showed bilateral posterior embryotoxon, more evident in the left eye, as a whitish irregular peripheral retrocorneal ring, the pupil is centered undistorted. The iris frame presents a small tab attached to the periphery and floating in the anterior chamber. Intraocular pressure was normal in both eyes. Gonioscopy showed remnants of ruptured iridocorneal strands, which were well demonstrated by anterior segment OCT examination. The funduscopy was normal and revealed no signs of glaucomatous optic nerve damage, sustained by the OCT examination. The diagnosis of isolated and no complicated Axenfeld anomaly was retained, requiring regular monitoring of intraocular pressure. **Discussion :** Axenfeld's anomaly is a rare autosomal dominant pathology, characterized by the association of a posterior embryotoxon and adhesions between the base of the iris and the posterior embryotoxon, causing, if they are not broken, pupil deformity. Although banal, this anomaly justifies regular monitoring of the intraocular pressure, because the risk of secondary glaucoma is unpredictable. **Conclusion :** Axenfeld anomaly can be diagnosed late in adulthood. Its discovery at any age must require regular monitoring to detect early glaucoma.

KEY WORDS : Axenfeld anomaly, posterior embryotoxon, dysgenesis, glaucoma, regular monitoring.



1. Introduction

Un anneau limbique blanchâtre, avec des ponts s'étendant de ce dernier à la périphérie de l'iris, a été décrit pour la première fois, comme un embryotoxon postérieur, par l'Ophthalmologiste Allemand Theodor Axenfeld en 1920. De l'autre côté, Rieger a rapporté des anomalies iriennes (corectopie, atrophie irienne, trous iriens) associées au même anneau limbique blanchâtre, et il a suggéré que cela était dû à une dysgénésie de la cornée et de l'iris [1]. D'autres patients présentaient également des anomalies de développement des os du visage et des dents.

Nous rapportons le cas d'une patiente présentant une anomalie d'Axenfeld isolée, sans déformation pupillaire et sans hypertension oculaire secondaire, découverte fortuitement à l'âge adulte.

2. Observation

Il s'agit d'une patiente âgée de 38 ans, suivie pour une allergie oculaire et consultant pour une correction optique. Sa meilleure acuité visuelle corrigée a été de 10/10 à droite et de 7/10 à gauche. L'examen biomicroscopique a montré un embryotoxon postérieur bilatéral, plus évident à l'œil gauche (**Figure 1**) ; sous forme d'un anneau rétro-cornéen périphérique irrégulier blanchâtre. La pupille est centrée non déformée. On note la présence au niveau de l'iris gauche d'une petite languette brunâtre, attachée à sa périphérie et flottant en chambre antérieure, qui est mieux mise en évidence par un examen OCT du segment antérieur (**Figure 2**).

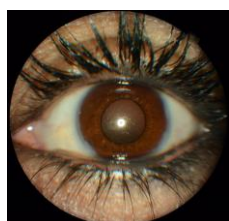


Figure 1. Embryotoxon postérieur à l'examen biomicroscopique.

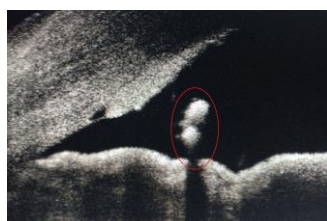


Figure 2. OCT du segment antérieur : une petite languette irienne brunâtre.

Le tonus oculaire ajusté a été normal aux deux yeux. Une courbe nyctémérale bilatérale du tonus oculaire a été réalisée sur 3 semaines, avec des valeurs moyennes normales (14 mmHg à l'œil droit, 13 mmHg à l'œil gauche). Le fond d'œil a été normal au niveau des deux yeux (C/D \approx 0.3 – 0.4). L'OCT papillaire est revenu sans particularités (**Figure 3**).

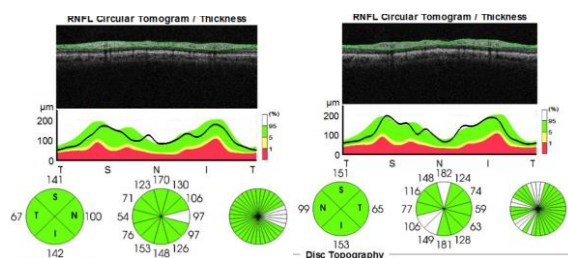


Figure 3. Examen OCT papillaire normal.

La gonioscopie a montré des ponts irido-cornéens rompus, dont deux sont bien individualisés au niveau de l'œil gauche, s'étendant entre la base de l'iris et l'embryotoxon postérieur de l'œil gauche, et qui sont bien mis en évidence à l'examen OCT du segment

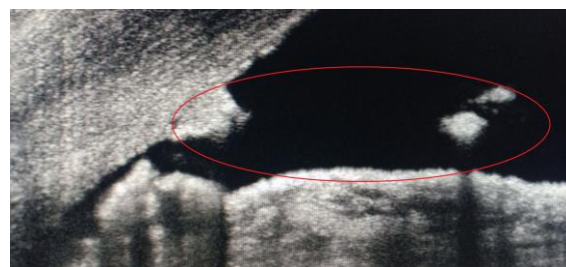

Figure 4. Pont irido-cornéen rompu.

Le diagnostic d'une anomalie d'Axenfeld isolée ; sans déformation pupillaire ni hypertension oculaire secondaire, a été posé.

Le traitement était symptomatique, basé sur un anti-allergique collyre et une correction optique, avec une surveillance régulière du tonus oculaire.

3. Discussion

La dysgénésie du segment antérieur fait référence à un spectre d'anomalies du développement, résultant

d'anomalies de migration et de différenciation des cellules de la crête neurale. Cela englobe le glaucome congénital, le syndrome d'Axenfeld-Rieger, l'anomalie de Peters, l'hypoplasie de l'iris, l'iridoschisis, le kératocône postérieur, la dystrophie endothéliale congénitale héréditaire, la mégalocornée et la sclérocornée [1, 2].

La nomenclature actuelle dans le spectre du syndrome d'Axenfeld-Rieger indique que s'il n'y a que des anomalies du segment antérieur périphérique, il est appelé Anomalie d'Axenfeld [2].

L'embryotoxon postérieur est une dysgénésie du segment antérieur à minima, caractérisée par la présence d'un anneau blanc rétro-cornéen parallèle au limbe, présent sur toute ou une partie de la circonférence cornéenne. Il est la conséquence d'un épaissement de la ligne de Schwalbe, qui apparaît ainsi positionnée de façon très antérieure et, de ce fait, visible à la lampe à fente [3, 4].

L'anomalie d'Axenfeld est une pathologie autosomale dominante, caractérisée par l'association d'un embryotoxon postérieur à des adhérences entre la base de l'iris et l'embryotoxon postérieur, entraînant une déformation parfois discrète de la pupille. Chez notre patiente, ces adhérences sont rompues ou incomplètement constituées, pouvant expliquer l'aspect centré et non déformé des pupilles.

Banale, comme c'est le cas chez notre patiente, cette anomalie justifie cependant une surveillance régulière du tonus oculaire, car elle est un facteur de risque de glaucome précoce [5, 6], qui nécessite une prise en charge médico-chirurgicale adéquate [7, 8, 9, 10].

4. Conclusion

La découverte d'un syndrome dysgénésique du segment antérieur, tel que l'anomalie d'Axenfeld, à un âge tardif, comme c'est le cas chez notre patiente, doit obliger des investigations et une surveillance régulière afin de détecter et traiter à temps une hypertension oculaire.

5. Consentement du patient

Le consentement éclairé de la patiente a été recueilli au début de l'examen clinique, afin de pouvoir utiliser les documents composant le dossier médical à des fins scientifiques.

6. Conflits d'intérêt

"Aucun conflit d'intérêt".

7. Financement

"Cette recherche n'a reçu aucun financement externe"

8. Références

1. Shields MB. Axenfeld-Rieger syndrome : A theory of mechanism and distinctions from the iridocorneal endothelial syndrome. *Trans Am Ophthalmol Soc* 1983 ; 81 : 736-84.
2. Idrees F, Vaideanu D, Fraser SG, Sowden JC, Khaw PT. A review of anterior segment dysgeneses. *Surv Ophthalmol* 2006 ; 51 : 213-31.
3. Axenfeld T. Embryotoxon corneae posterius. *Ber Deutsch Ophthalmol Gesellsch* 1920 ; 42 : 301-2.
4. Burian HM, Braley AE, Allen L. External and gonioscopic visibility of the ring of Schwalbe and the trabecular zone. *Trans Am Ophthalmol Soc* 1954 ; 52 : 389-428.
5. Ozeki H, et al. Clinical Evaluation of Posterior Embryotoxon in One Institution. *Jpn J Ophthalmol* 41, 422~25(1997).
6. Chang TC. Axenfeld-Rieger syndrome : new perspectives. *Br J Ophthalmol* 2012 ; 96 : 318 e 322.
7. Dollfus H, Pelletier V. Génétique et oeil. *EMC – Ophtalmologie* 2008 ; 21-001-A-10 : 1-14.
8. Daoudi S, Benharbit M, Ibrahimy W et al. Syndrome de Rieger : à propos de deux cas. *J Fr Ophtalmol*. 2009 ; 32 (S1) : 1148.
9. Dureau P. Glaucomes congénitaux et trabéculo-dysgénésies : aspects cliniques et génétiques. *J Fr Ophtalmol*. 2006 ; 29(2) : 198-215.
10. Guerin A, So J, Mireskandari K et al. Expanding the clinical spectrum of ocular anomalies in Noonan syndrome : Axenfeld-anomaly in a child with PTPN11 mutation. *Am J Med Genet A*. 2015 ; 167A (2) : 403-6.