

Cas Clinique

Syndrome de Bardet-Biedl : à propos d'un cas

Bardet Biedl Syndrome : a case report

GHEDJATI Nadir

Faculté de Médecine de Ouargla - Algérie

RESUME

Introduction : Le syndrome de Bardet-Biedl (SBB) est une affection dégénérative héréditaire, caractérisée par une dystrophie rétinienne périphérique, conduisant le plus souvent à une cécité légale à plus ou moins longue échéance. **Observation :** Nous rapportons le cas d'un patient âgé de 24 ans, suivi pour une malvoyance depuis l'âge de 5 ans. Dans ses antécédents, on retrouvait aussi une obésité sévère, une poly-syndactylie, une cryptorchidie et une insuffisance rénale chronique compliquée d'une hypertension artérielle. On objectivait une rétinopathie pigmentaire atypique au fond d'œil et une altération centrale et diffuse de la sensibilité rétinienne au champ visuel. L'électro-oculogramme (EOG) était altéré aux deux yeux, de même que l'électro-rétinogramme (ERG) scotopique. Par contre, l'ERG photopique était normal. Il s'agissait bien d'un tableau complet de SBB. **Discussion :** le SBB est une ciliopathie héréditaire autosomique récessive rare, entraînant une atteinte multiviscérale. L'atteinte oculaire inclut principalement une dystrophie rétinienne mixte associant une rétinite pigmentaire et une dégénérescence maculaire. L'atteinte rénale représente la première cause de mortalité dans cette pathologie. **Conclusion :** Le syndrome de Bardet-Biedl est une pathologie potentiellement cécitante. Son diagnostic précoce est important, basé essentiellement sur le bilan électrophysiologique visuel. Le conseil génétique reste indispensable.

MOTS-CLES : Syndrome de Bardet-Biedl, héréditaire, dystrophie rétinienne, cécitante, bilan électrophysiologique

ABSTRACT

Introduction : Bardet-Biedl syndrome (BBS) is an inherited degenerative disease characterized by peripheral retinal dystrophy, most often leading to legal blindness in longer or shorter term. **Case presentation :** We report a 24-year-old patient followed for low vision since he was 5 years old. His medical history was also marked by severe obesity, poly-syndactyly, cryptorchidism and chronic renal failure with hypertension. We found an atypical retinopathy pigmentosa at fundus and a central and diffuse alteration of retinal sensitivity in visual field examinations. The electro-oculogram (EOG) was altered in both eyes as well as scotopic electro-retinogram (ERG). Nevertheless, photopic ERG was normal. It was a complete case of BBS. **Discussion :** Bardet Biedl syndrome is a rare hereditary autosomal recessive ciliopathy, leading to multi-visceral involvement. Ocular involvement mainly includes mixed retinal dystrophy combining retinitis pigmentosa and macular degeneration. Kidney damage is the leading cause of death in this pathology. **Conclusion :** BBS is a potentially blinding pathology. Its early diagnosis is important, based essentially on the visual electro-physiological assessment. Genetic counseling remains essential.

KEY-WORDS : Bardet-Biedl, hereditary, retinal dystrophy, blinding, electrophysiological assessment

* Auteur Corredpondant. Tel.: +213 6 61 31 44 91
Adresse E-mail : nadirghedjati@hotmail.com

Date de réception: 25/10/2021
Date d'acceptation: 11/12/2021

DOI : 10.5281/zenodo.6025734

Introduction

Le syndrome de Bardet-Biedl ou « *Bardet-Biedl syndrome* » (BBS) est une ciliopathie rare, liée à des anomalies géniques, et responsable de manifestations multiviscérales [1]. C'est un syndrome héréditaire autosomique récessif, avec un déterminisme génétique complexe [1, 2]. Plusieurs mutations impliquant différents gènes BBS ont été mises en évidence ; avec 8 gènes BBS identifiés en 2005 [2], 12 en 2008 [3] et 20 en 2016 [4]. Le 21^{ème} gène a été identifié par une équipe Russe [5].

Cliniquement, le BBS se caractérise par une combinaison de signes et de symptômes, dont beaucoup ne deviennent manifestes qu'après plusieurs années [1]. Les signes oculaires sont représentés essentiellement par la rétinite pigmentaire (toujours) typique ou atypique (avant 10 ans) avec une atteinte maculaire prédominante, une baisse d'acuité visuelle (BAV) progressive et une cécité légale vers l'âge de 20 ans. Les principaux signes de la maladie sont l'obésité (95 %), les anomalies des extrémités (80 %), l'hypogonadisme (50 %), les troubles cognitifs (70 %), le retard de croissance, les anomalies cardio-vasculaires et les atteintes de la fonction rénale [1]. Nous rapportons le cas d'un syndrome de Bardet-Biedl typique, de découverte assez tardive.

Observation

Il s'agit d'un patient âgé de 24 ans reçu en consultation pour une baisse de l'acuité visuelle bilatérale, évoluant depuis l'âge de 5 ans. Né à terme et benjamin d'une fratrie de 4, il est issu d'un mariage consanguin de 1^{er} degré. Il présente une malvoyance depuis l'âge de 5 ans, des difficultés scolaires et des troubles du langage.

A l'interrogatoire, on retrouve une notion d'obésité installée dès la petite enfance (poids de 125 kg à l'âge de 15 ans), une poly-syndactylie aux deux mains et au pied gauche opérées à l'âge pré-scolaire (Figure 2), une cryptorchidie gauche opérée et une insuffisance rénale chronique au stade d'hémodialyse compliquée d'une hypertension artérielle (HTA).

A l'examen clinique, la meilleure acuité visuelle corrigée était de 2/10 non améliorable aux deux yeux. Au fond d'œil, on retrouvait une rétinite pigmentaire atypique (Figure 3). L'étude du champ visuel mettait en évidence une altération centrale et diffuse de la sensibilité rétinienne (Figure 4).

L'électro-oculogramme (EOG) était altéré aux deux yeux, de même que l'électrorétinogramme (ERG) scotopique est altéré. L'ERG photopique, lui, était normal.

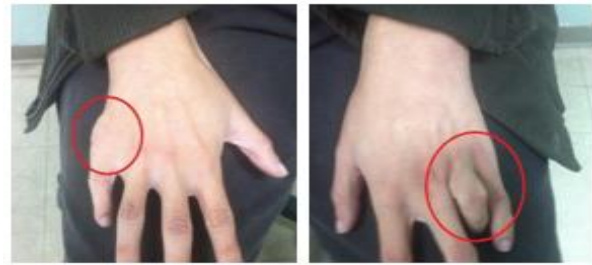

Figure 2. Poly-syndactylie opérée (Pr. N. Ghedjati)

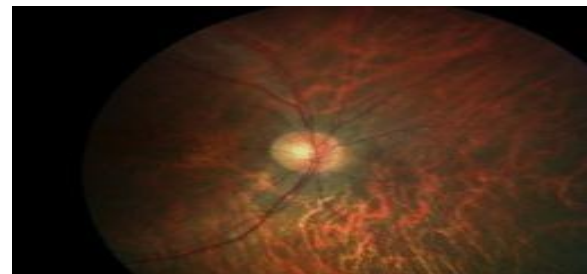


Figure 3. Fond d'œil : Rétinopathie pigmentaire atypique (Pr. N. Ghedjati)

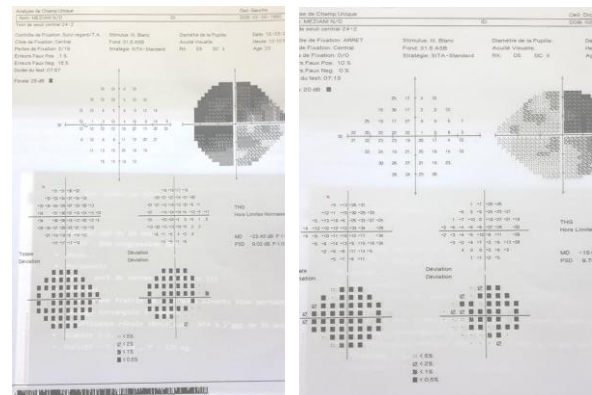


Figure 4. Champ visuel : Altération centrale et diffuse de la sensibilité rétinienne aux deux yeux (Pr. N. Ghedjati)

Discussion

La prévalence du BBS est difficile à apprécier en raison de la rareté de la maladie. Sa prévalence en Europe est comprise entre 1/125 000 [6] et 1/175 000 [7]. Le premier cas en Afrique fut décrit en 1991 au Zimbabwe mais la forme génique n'était pas précisée [8].

Le diagnostic du BBS est clinique, défini par l'association de quatre critères majeurs ou de trois critères majeurs et deux critères mineurs d'après Beales et al [9] (Tableau I).

Tableau 6: Critères de Beales [9]

| Critères majeurs | Critères mineurs |
|---|---|
| Polydactylie | Troubles du langage |
| Obésité | Strabisme/cataracte/astigmatisme |
| Troubles de l'apprentissage | Brachydactylie/syndactylie |
| Hypogonadisme (hommes) | Retard du développement psychomoteur |
| Anomalies rénales | Diabète insipide néphrogène Diabète sucré |
| Dystrophie rétinienne type redcône | Ataxie/spasticité des membres inférieurs |
| | Malformations dentaires/palais ogival |
| | Hypertrophie ventriculaire gauche Cardiopathie congénitale |
| | Fibrose hépatique |

L'atteinte oculaire inclut principalement une dystrophie rétinienne mixte, associant une rétinite pigmentaire et une dégénérescence maculaire, tel que pour notre patient. La dégénérescence rétinienne résulte de la diminution du transport antérograde de rhodopsine à travers le cil des photorécepteurs, ce qui provoque son accumulation dans le corps cellulaire et la mort cellulaire [10]. Des troubles de la vision des couleurs et des troubles de la réfraction sont aussi décrits. Le syndrome de Bardet Biedl peut ainsi conduire à la cécité [2, 11].

L'obésité observée chez notre patient, a été décrite par les parents comme étant apparue vers l'âge de 4 ans. Elle est quasi constante (72 à 96 % selon les séries) et de type génétique, précoce et très difficile à traiter [7, 9, 12]. En effet, les gènes responsables du syndrome de Bardet-Biedl ont une action sur la maturation des cellules adipocytaires [13]. Au cours de leur différenciation, les cellules adipocytaires portent transitoirement un cil qui serait associé aux voies de régulation du métabolisme des graisses. Ce cil transitoire est défectueux dans le syndrome de Bardet-

Biedl, provoquant ainsi une maturation anticipée des adipocytes. Ceci leur donne une capacité prématurée pour accumuler les graisses et favoriser l'obésité [2].

Les anomalies des extrémités constituent un signe majeur dans le diagnostic de BBS (95 % des cas). Elles se caractérisent par une polydactylie, une syndactylie ou une brachydactylie. Selon Dollfus et al [2], la présence de polydactylie atteste du rôle des gènes impliqués dans le BBS au cours du développement. Dans tous les cas, une association polydactylie-obésité chez un enfant doit faire systématiquement rechercher un BBS.

L'atteinte rénale représente la première cause de mortalité dans le BBS [14]. Dans cette pathologie, il existe une atteinte rénale morphologique et fonctionnelle, qui se complique d'une insuffisance rénale chronique [15]. Environ 10 % à 15 % des patients avec ce syndrome sont candidats à une transplantation rénale [16]. Chez notre patient, l'insuffisance rénale est irréversible, avec une atrophie rénale bilatérale à l'échographie.

Le retard de développement psychomoteur est très variable et souvent modéré. Les sujets atteints de BBS peuvent être parfaitement normaux sur le plan intellectuel. Les individus se caractérisent souvent par une grande lenteur qui rend difficile l'intégration scolaire. Ces anomalies étaient retrouvées dans 28% des cas de la série de Beales, ainsi que pour le cas rapporté au Zimbabwe [12]. Des anomalies endocriniennes telles qu'une insulino-résistance, un hypogonadisme hypogonadotrope (dans le sexe féminin), un hypogonadisme (dans le sexe masculin) [12] sont également possibles, de même que d'autres anomalies (neurologiques ou autres (surdit , etc)) [12].

Selon Felah et al [17], le pronostic vital dépend essentiellement du degré de la dysfonction rénale et souligne l'importance du dépistage précoce des uropathies. Le pronostic social est fortement affecté par le handicap visuel (presque tous les patients sont légalement aveugles avant l'âge de 30 ans), le déficit intellectuel, le profil comportemental particulier, l'hypomimie et l'obésité [9, 18, 19]. Chez notre patient, aucune exploration génétique n'a été réalisée.

Conclusion

Alors que la clinique du BBS semble bien définie, le déterminisme génétique de ce syndrome reste complexe. Il y a une nécessité d'établir le diagnostic précocement afin de lui permettre un meilleur suivi à la fois médical et social.

Consentement du patient

Le consentement éclairé du patient a été recueilli au début de ce travail.

Conflits d'intérêt

"Je ne déclare aucun conflit d'intérêt".

Financement

"Cette recherche n'a reçu aucun financement externe"

Références.

1. Sylla, F. et al. Le Syndrome de Bardet-Biedl : à propos de trois observations. *Health Sci. Dis* : Vol 18 (4) October – November – December 2017.
2. Dollfus, H., Verloes, A., Bonneau, D., Cossee, M., Perrin-Schmitt, F., Brandt, C., *et al.* Update on Bardet-Biedl syndrome. *J Fr Ophthalmol* 2005 ; 28 : 106 – 12.
3. Rooryck, C., Lacombe, D. Le syndrome de Bardet-Biedl. *Annales d'Endocrinologie*. 2008 ; 69 : 463-471.
4. Schaefer, E., Stoetzel, C., Scheidecker, S., Geoffroy, V. et al. Identification of a novel mutation confirms the implication of IFT172 (BBS20) in Bardet-Biedl syndrome. *Journal of Human Genetics*. 2016 ; 61 : 447-45.
5. Evgeny, N.S., Evgeny, N.I. Bardet-Biedl Syndrome. *Mol Syndromol*. 2016 ; 7 : 62–71.
6. Dollfus, H., Muller, J., Stoetzel, C., Laurier, V., Bonneau, D., Mégarbané, A., Poch, O., Mandel, J.L. Syndrome de Bardet-Biedl : une famille unique pour un gène majeur (*BBS10*). *Med Sci (Paris)* 2006 ; 22 : 901–904.
7. Forsythe, E., Beales, P.L. : Bardet-Biedl syndrome. *Eur J Hum Genet*. 2013 ; 21 : 8–13.
8. Wolf, B. Bardet-Biedl syndrome in a Zimbabwean child. *Cent Afr J Med*. 1991 ; 37 (10) : 341-2.
9. Beales, P.L., Ecioglu N, Woolf AS. New criteria for improved diagnosis of Bardet-Biedl syndrom. *Philipp J. Ophthalmol* 2004 ; 29 (2) : 94-95.
10. Tobin, J.L. Bardet-Biedl Syndrom : beyond the cilium. *Pediatr Nephrol* 2007 ; 22 : 926-36.
11. Kristne, T., Juancho, R., et al. Manifestations of Bardet-Biedl syndrom. *Philipp J. Ophthalmol* 2004 ; 29 (2) : 94-95.
12. Bonneau, D., Lacombe, D. Le syndrome de Bardet-Biedl. *Encyclopédie Orphanet*. Octobre 2003 : <http://www.orpha.net/data/patho/FR/fr-BBS>.
13. Peraldi, P., Forcioli Conti, N., Plaisant, M. et al. Cil primaire et différenciation adipocytaire. *Diabète & Métabolisme*. 2013 ; 39(1) : A13-4.
14. Forsythe, E., Sparks, K., Best, S., Borrows, S., al. Risk Factors for Severe Renal Disease in Bardet-Biedl Syndrome. *J Am Soc Nephrol* 2016. Doi : 10.1681/ASN.2015091029.
15. Gargah, T., Charbi, Y., Ben Moussa, M., Lakhoua, M.R. Uropathie et néphropathie dans le syndrome BBS. *La Tunisie Médicale*. 2010 ; 88(10) : 737-741.
16. Harnett, J.D., Green, J.S., Cramer, B.C. The spectrum of renal disease in Laurence-Moon-Bardet-Biedl syndrome. *N Engl J Med* 1988 ; 319 : 615-18.
17. Felah, E., Barbouch, S., Harzallah, A., et al. Atteinte rénale au cours du syndrome de Bardet-Biedl. *Néphrologie & Thérapeutique*. 2016 ; 12 (5) : 371.
18. Ingster-Moati, I., Rigaudière, F., Choltus-de Petigny, M.C. et al. Exploration fonctionnelle visuelle dans le syndrome de Bardet-Biedl. *J. Fr. Ophthalmol*. 2000 ; 23 (8) : 802-8.
19. Velizarova, R., Ruppert, E., Stoll, N. Caractérisation de la qualité du sommeil, de la respiration nocturne et du chronotype chez les patients atteints d'un syndrome de Bardet-Biedl. *Médecine du Sommeil*. 2016 ; 13 (1): 47.