

## CAS CLINIQUE

# Difficultés diagnostiques de la tuberculose cérébrale

## Diagnostic difficulties of cerebral tuberculosis

Chahrazed BENRABAH

Faculté de Médecine de Constantine, Université Salah BOUBNIDER Constantine 3

Auteur correspondant: benrabahcz@yahoo.fr soumis le 22/07/2022 ; accepté le 25/10/2022 ; publié en ligne le 25/12/2022

**Citation:** BENRABAH C. Difficultés diagnostiques de la tuberculose cérébrale (2022) J Fac Med Or 6 (2) : 815-818.

**DOI :** <https://doi.org/10.51782/jfmo.v6i2.175>

### MOTS CLÉS

tuberculose cérébrale, cure chirurgicale, nécrose caséuse, traitement antituberculeux

### Résumé

La tuberculose est une des maladies infectieuses les plus répandues dans le monde .Elle représente un problème de santé publique majeur dans les pays en voie de développement, y compris l'Algérie .

À l'échelle mondiale et parmi tous les cas de tuberculose, l'OMS rapporte 14 % de tuberculose extra-pulmonaire (TEP) sans atteinte pulmonaire concomitante. Dans notre pays et durant ces dernières années, une recrudescence de la tuberculose extrapulmonaire a été observée.

L'objectif de cet article était de présenter un cas atypique de tuberculose cérébrale dont le diagnostic a été tardif, posé par l'examen anatomopathologique avec une revue de la littérature.

C'est le cas d'une jeune patiente hospitalisée dans le cadre de l'urgence pour un syndrome d'hypertension intracrânienne avec troubles neurologiques. La tomodensitométrie cérébrale a objectivé de multiples localisations cérébrales avec une hydrocéphalie active. Le bilan d'extension était sans anomalie. La patiente avait bénéficié d'une intervention chirurgicale, les suites opératoires ont été favorables. L'examen anatomo-pathologique était en faveur d'une lésion inflammatoire spécifique granulomateuse faite de larges plages de nécrose caséuse. La patiente a répondu au traitement antituberculeux.

Le problème diagnostique et les résultats seront discutés avec une revue de la littérature. La tuberculose cérébrale est une forme rare de la tuberculose extra-pulmonaire. Le tableau clinique ainsi que la neuro-imagerie (TDM, IRM) sont atypiques. Le diagnostic était postopératoire, reposant sur l'examen anatomopathologique. Le pronostic dépend de la précocité du diagnostic, du siège de la lésion et de la réponse au traitement antituberculeux.

**KEY WORDS**

*cerebral tuberculosis, surgical cure, caseous necrosis, anti-tuberculosis treatment*

**Abstract**

Tuberculosis is one of the most widespread infectious diseases in the world. It constitutes a major public health problem, especially in developing countries, including Algeria. Globally and among all tuberculosis cases, WHO reports 14% extra-pulmonary tuberculosis (EPT) without concomitant pulmonary involvement. In our country and in recent years, an upsurge in extrapulmonary tuberculosis has been observed.

The objective of this article was to present an atypical case of cerebral tuberculosis whose diagnosis was late, made by anatomopathological examination with a review of the literature.

We report the case of a young patient hospitalized in emergency for an intracranial hypertension syndrome with neurological disorders. Cerebral computed tomography revealed multiple brain locations with active hydrocephalus. The extension assessment was without anomaly. The patient underwent a surgical intervention, the operative consequences were favorable. The pathological examination was in favor of a specific inflammatory granulomatous lesion made up of large areas of caseous necrosis.

The patient was cured under anti-tuberculosis treatment. The diagnostic problem and the results will be discussed with a review of the literature. Cerebral tuberculosis is a rare form of extrapulmonary tuberculosis. The clinic as well as the neuroimaging (CT, MRI) are atypical. The diagnosis is postoperative, based on the pathological examination. The prognosis depends on the early diagnosis, the site of the lesion and the response to anti-tuberculosis treatment.

**Introduction**

La tuberculose du système nerveux central est le deuxième site le plus fréquent après la méningite tuberculeuse [1]. Elle représente environ 1 % des cas de tuberculose et 10 à 30% des processus expansifs intracrâniens dans les pays en voie de développement. Ses conséquences sont potentiellement dévastatrices avec une mortalité de l'ordre de 44 à 69 % dans ces pays [2].

Dans notre pays, la tuberculose cérébrale est rare, elle reste méconnue et pose un sérieux problème de diagnostic [3].

Nous rapportons le cas de notre jeune patiente âgée de 21 ans, sans profession, sans antécédent médico-chirurgical et dont le contage tuberculeux n'a pas été retrouvé dans la famille. Elle a été hospitalisée dans un tableau d'hypertension intracrânienne avec troubles neurologiques.

**Observation**

L'histoire de la maladie remonte à trois mois avant son hospitalisation marqué par des céphalées, d'abord intermittentes puis permanentes, d'intensité croissante, rebelles aux antalgiques habituels, accompagnées de vomissements occasionnels et de troubles de l'équilibre. Cette symptomatologie s'est compliquée deux mois après, d'une faiblesse de l'hémicorps droit rendant la marche très difficile. Ce tableau clinique est survenu dans un contexte apyrétique et sans altération de l'état général.

L'examen neurologique avait trouvé un syndrome d'hypertension intracrânienne, un syndrome cérébelleux stato-cinétique, une hémiparésie spastique à droite. Le syndrome infectieux était absent.

Une tomодensitométrie cérébrale (TDM) faite avait objectivé : « une triple localisation au niveau de la fosse cérébrale postérieure, isodenses se rehaussant en périphérie après injection de produit de contraste dont deux au niveau de l'hémisphère cérébelleux droit, chacune, de deux cm environ de diamètre et la troisième au niveau du tronc cérébral comprimant le 4<sup>e</sup> ventricule et entraînant une hydrocéphalie active en amont. Ces images évoquaient des localisations secondaires (figure 1-B).

Le bilan biologique était correct avec notamment un taux de globule blanc à 9000 et un taux d'hémoglobine à 12 g/dl. Devant la suspicion de localisations secondaires, le bilan d'extension réalisé était sans anomalie, à savoir : une radiographie thoracique, une échographie abdominale et un avis de gynécologie.

La malade présentait une urgence neurochirurgicale, à savoir une hydrocéphalie active (figure 1-A) secondaire à de multiples processus expansifs de la fosse cérébrale postérieure mettant dans l'immédiat son pronostic vital en jeu.

Ainsi la patiente a été opérée, dans un premier temps, en urgence avec mise en place d'une dérivation ventriculo-péritonéale (figure 2-C). Elle avait bien évolué et le syndrome d'hypertension intracrânienne avait disparu. L'urgence étant levée, la malade avait bénéficié dans un deuxième temps de l'exérèse totale et en bloc de la masse cérébelleuse droite, la plus volumineuse et la plus accessible et dont la ponction

n'avait rien ramené . L'examen anatomopathologique de la pièce opératoire avait conclu à une lésion inflammatoire spécifique granulomateuse faite de larges plages de nécrose caséuse, de nombreux follicules épithélioïdes et de cellules géantes multinucléées de type Langhans .Cet aspect est spécifique d'une tuberculose caséo-folliculaire. Le traitement chirurgical a été complété par un traitement antituberculeux selon le protocole national de lutte contre la tuberculose.

Figure 1. A : hydrocéphalie active. B : tuberculomes cérébelleux et du tronc cérébral (tête de flèche rouge)

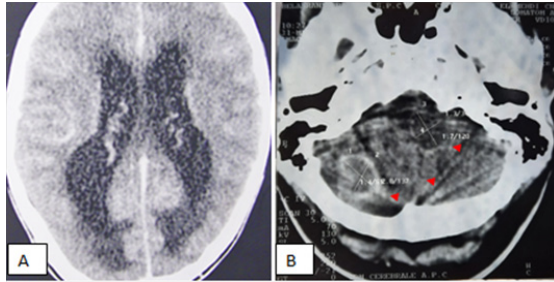
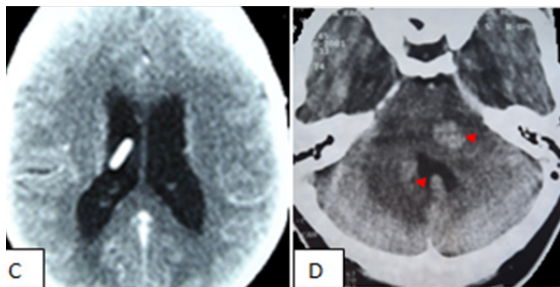


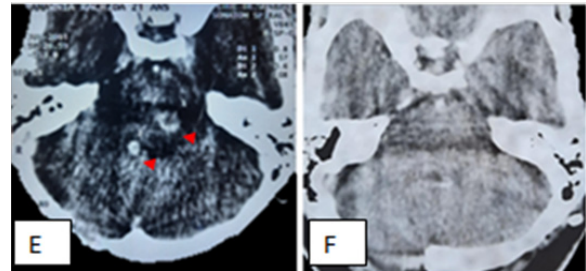
Figure 2. TDM cérébrale postopératoire. C : dérivation ventriculo-péritonéale en place. D : persistance de deux tuberculomes (tête de flèche rouge) deux mois après exérèse du plus volumineux et traitement antituberculeux



C'est dire, 2 mois de phase intensive du régime RHZE et 10 mois de phase de continuation, selon le poids de la patiente. L'évolution clinique postopératoire était favorable avec normalisation de l'examen neurologique à un mois. Le contrôle tomodensitométrique fait à deux mois du début du traitement avait montré la disparition totale du tuberculome opéré avec une régression nette des deux autres lésions inaccessibles (figure 2-D).

A la fin du traitement antituberculeux : normalisation de la TDM cérébrale (figure 3-F)). Après un recul de 24 mois, la malade se porte parfaitement bien sans notion de rechute.

Figure 3. TDM cérébrale de contrôle. E : réduction nette des tuberculomes six mois après le traitement antituberculeux (tête de flèche rouge)  
F- disparition des tuberculomes à la fin du traitement antituberculeux



## Discussion

Dans les pays endémiques de tuberculose, la tuberculose est la cause infectieuse la plus courante qui touche le système nerveux central que ce soit chez les personnes avec ou sans VIH [4, 5]. Son taux d'incidence est plus élevé chez les adultes jeunes. Il existe certaines preuves que les jeunes femmes adultes entre 15 et 44 ans sont plus susceptibles que les hommes de développer une tuberculose après une infection [4, 6]. L'âge de notre patiente rejoint celui de la littérature et le contage tuberculeux n'a pas été retrouvé dans son entourage [3].

La tuberculose peut survenir n'importe où dans le cerveau avec une prédilection pour les zones où le flux sanguin est le plus important, principalement dans les hémisphères cérébraux ou cérébelleux, et rarement dans le tronc cérébral et les noyaux gris centraux [5, 7, 8]. Les tuberculomes intracrâniens se développent généralement sans détruire définitivement le tissu nerveux environnant, permettant ainsi une bonne récupération clinique [4]. Le diagnostic de tuberculome est souvent difficile [1, 9, 10], en effet presque deux tiers des patients n'ont pas de signes de tuberculose systémique et 50 % ont une radiographie pulmonaire normale [4]. En plus, les masses cérébrales causées par la tuberculose sont le plus souvent multiples [5, 8, 9], c'est le cas de notre patiente, ce qui oriente, beaucoup plus vers des localisations secondaires et peut retarder le diagnostic [11]. La fièvre et les signes d'infection systémique sont rares et le patient présente plutôt des signes d'une hypertension intracrânienne ou un déficit neurologique focal pendant des mois, voire des années [4, 12].

Une revue des cas de tuberculome intracrânien dans la série de Mayasari a révélé que l'hypertension intracrânienne était le signe principal chez 73% des patients, se manifestant par des céphalées et un œdème papillaire au fond d'œil [4].

Pour cette patiente Il n'y a aucune preuve de tuberculose systémique, sinon nous avons trouvé des céphalées, des vomissements en jet qui peuvent indiquer une augmentation de la pression intracrânienne. La faiblesse de l'hémicorps droit et les troubles de l'équilibre peuvent révéler un problème neurologique focal. Le tableau clinique peu spécifique est celui d'un processus expansif de la fosse cérébrale postérieure, d'autant plus que la malade ne présentait ni signes clinique pulmonaire, ni signes infectieux. Les images scannographiques sont en faveur beaucoup plus de métastases que de lésions tuberculeuses [11].

Le diagnostic au stade d'hypertension intracrânienne associée à une hydrocéphalie importante ont conduit à réaliser d'abord une dérivation ventriculo-péritonéale puis un abord direct du processus.

La ponction blanche de la masse cérébelleuse droite et son aspect ferme et encapsulé étaient en faveur d'une métastase. Le diagnostic de tuberculose était histologique. L'association de la chirurgie et de la chimiothérapie antibacillaire a permis la guérison définitive de la jeune patiente [5].

## Conclusion

La tuberculose cérébrale représente une forme particulière de la tuberculose extra-pulmonaire, plus par sa gravité potentielle que par sa fréquence.

C'est la cause infectieuse la plus courante du système nerveux central dans les zones endémiques. Elle doit être suspectée devant toute tumeur gliale ou métastatique ou d'autres maladies infectieuses, particulièrement l'abcès cérébral à pyogène surtout que la clinique et la neuro-imagerie sont atypiques.

Généralement, le diagnostic est basé sur l'examen anatomopathologique et la guérison est obtenue grâce à un traitement antituberculeux bien conduit.

## Conflits d'intérêt

L'auteure ne déclare aucun conflits d'intérêts.

## Références bibliographiques

- 1.Koffi P.N., et al., [Cerebral tuberculoma a diagnostic challenge: case study and update]. *Pan Afr Med J*, 2019. 32: p. 176.
- 2.Mazza-Stalder J., Nicod L, and Janssens J.P. Extrapulmonary tuberculosis. *Rev Mal Respir*, 2012. 29(4): p. 566-78.
- 3.Mehar A. and Filali H. Tuberculose cérébrale à propos d'un cas. *Revue des Maladies Respiratoires*, 2018. 35: p. A273.
- 4.Mayasari E. and Sufida. Multiple Intracranial Tuberculomas: Diagnosis Difficulties in a Clinical Case. *Procedia Chemistry*, 2016. 18: p. 199-204.
- 5.Vonor K., et al. [Cerebral tuberculosis presenting as cranial nerve II palsy: Case report]. *J Fr Ophtalmol*, 2017. 40(7): p. e269-e270.
- 6.Mjid M., et al. Épidémiologie de la tuberculose. *Revue de Pneumologie Clinique*, 2015. 71(2): p. 67-72.
- 7.Sonmez G., et al. MRI findings of intracranial tuberculomas. *Clin Imaging*, 2008. 32(2): p. 88-92.
- 8.Ma H., et al. Clinical features and MRI findings of intracranial tuberculomas. *Radiology of Infectious Diseases*, 2018. 5(4): p. 154-159.
- 9.Boulahri T., et al. Multiple meningeal and cerebral involvement revealing multifocal tuberculosis in an immunocompetent patient. *Pan Afr Med J*, 2016. 25: p. 231.
- 10.Moufid F., et al. The intracranial tuberculoma: report of 125 cases. *Pan Afr Med J*, 2012. 12: p. 56.
- 11.Tan C.H., et al. Tuberculosis: a benign impostor. *AJR Am J Roentgenol*, 2010. 194(3): p. 555-61.
- 12.Psimaras D., et al. Solitary tuberculous brain lesions: 24 new cases and a review of the literature. *Rev Neurol (Paris)*, 2014. 170(6-7): p. 454-63.