

TUMEUR WHARTIN-LIKE DE LA THYROÏDE : à propos d'un cas et revue de la littérature

MOHAMED CHERIF WY⁽¹⁾, BENCHAOUI M⁽²⁾.

1) Service ORL et CCF, Hôpital Militaire Régional Universitaire, Constantine.

2) Faculté de Médecine Bensmaïl B, Université Boubenider 3, Service ORL et CCF, CHU Ibn Badis, Constantine.

E-mail: myassine24@gmail.com ; Benchaoui M : mounira.benchaoui@yahoo.fr

RÉSUMÉ:

La tumeur Warthin-like de la thyroïde est une variante rare du carcinome papillaire thyroïdien caractérisée par un stroma lymphoïde. Approximativement, 95 observations ont été publiées dans la littérature. Comme le carcinome papillaire, la tumeur Warthin-like de la thyroïde est une tumeur de bon pronostic. L'examen anatomopathologique est la clé du diagnostic. Nous rapportons le cas d'un homme de 61 ans qui consulte pour une gêne cervicale chronique évoluant depuis 06 mois. L'examen retrouve une tuméfaction basi-cervicale antérieure. Une échographie cervicale objectivait un nodule hypoéchogène, hétérogène, contenant des microcalcifications, mesurant 33,6 mm, associée à des adénopathies multiples. L'examen histologique retrouve une prolifération maligne d'origine épithéliale avec des papilles irrégulières, dont l'axe est riche en lymphocytes, réalisant un aspect Whartin-Like. Le but de ce travail est de dégager les caractéristiques cliniques, histologiques, immunohistochimiques ainsi que les diagnostics différentiels et le pronostic de cette entité rare.

Mots-clés : Thyroïde, Carcinome papillaire, Tumeur Warthin-like.

ABSTRACT : WARTHIN-LIKE TUMOR OF THE THYROID: About of case and literature.

Warthin-like tumor of the thyroid is a rare variant of thyroid papillary carcinoma characterized by a lymphoid stroma. Approximately 95 observations have been published in the literature. Like papillary carcinoma, the Warthin-like tumor of the thyroid is a tumor with good prognosis. Pathology examination is the key to diagnosis. We report the case of a 61 year old man who consults for chronic cervical discomfort evolving for 06 months. The examination found anterior basal-cervical swelling. A cervical ultrasound showed a heterogeneous hypoechogenic nodule, containing microcalcifications, measuring 33.6 mm, associated with multiple lymphadenopathies. The histological examination finds a malignant proliferation of epithelial origin with irregular papillae, the axis of which is rich in lymphocytes, achieving a Whartin-Like appearance. The aim of this work is to identify the clinical, histological, immunohistochemical characteristics as well as the differential diagnoses and the prognosis of this rare entity.

Key-words : Thyroid, Papillary carcinoma, Warthin-like tumor.

INTRODUCTION

La variante papillaire est la forme la plus fréquente des carcinomes différenciés thyroïdiens. Son pronostic est unanimement connu pour être bon [1].

Il existe des sous-types histologiques comme la forme sclérosante diffuse, le carcinome papillaire à cellules hautes et la variante oncocytaire dont le pronostic est moins bon [2].

La variante Warthin-like de la thyroïde ou carcinome papillaire à stroma lymphoïde présente un bon pronostic comparable à celui des carcinomes papillaires classiques [3].

OBSERVATION

Mr. LT, âgé de 61 ans, consulte pour une gêne cervicale chronique. L'examen a révélé une tuméfaction basi-cervicale antérieure.

On ne notait pas de signes compressifs ni de signes de dysthyroïdie. La palpation cervicale retrouve un nodule lobaire droit de 3 cm de grand axe mobile, ferme, ainsi que des adénopathies multiples homolatérales.

L'échographie cervicale a montré une glande thyroïde augmentée de taille, multinodulaire avec un nodule hypoéchogène droit de 3,6x2,9 mm de grand axe, classé EU-TIRADS 4 (figure 1).

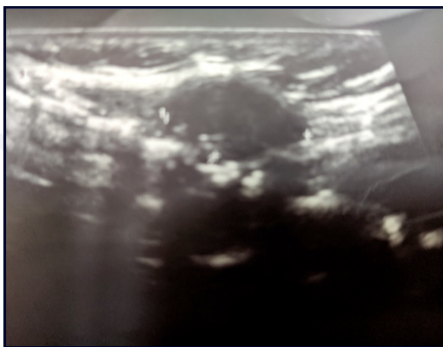


Figure 1. Nodule thyroïdien du lobe gauche, classé EU-Tirads 4.

Le bilan thyroïdien était normal.

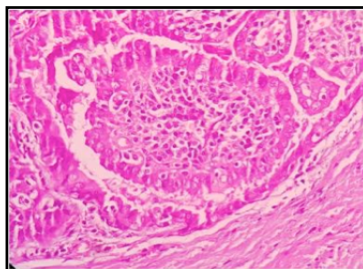
Une cytoponction faite sur le nodule était suspecte de malignité et une deuxième faite sur une adénopathie est revenue en faveur d'une métastase d'un carcinome papillaire.

Une thyroïdectomie totale a été effectuée, associée à un curage central homolatéral et un curage jugulo-carotidien homolatéral des secteurs II, III et IV.

À l'examen histologique, le nodule était constitué essentiellement de formations papillaires irrégulières, rapifiées, parfois épaisses, faites d'un axe richement infiltré de lymphocytes réalisant un aspect Whartin-Like, recouvert d'une couche de cellules cubo-cylindriques à cytoplasme éosinophile et à noyau vésiculeux en verre dépoli (figure 2).

Figure 2. Formations papillaires irrégulières, faites d'un axe richement infiltré de lymphocytes réalisant un aspect Whartin-Like.

(MirWajahat. <https://doi.org/10.1016/j.ehpc.2018.03.008>).



On notait des foyers de microcalcifications et les embolus vasculaires étaient absents.

Le reste du parenchyme était le siège d'une thyroïdite lymphocytaire (figure 3).

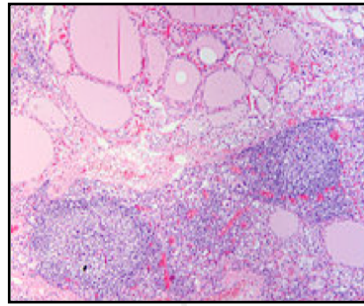


Figure 3. Aspect de la thyroïdite lymphocytaire. (<https://fr.wikipedia.org/wiki/Thyro%C3%AF>).

Sur les 14 ganglions ramenés par le curage, 6 étaient atteints. Le patient a bénéficié d'une irradiation après préparation et d'une hormonothérapie substitutive et frénatrice à vie. L'évolution était favorable avec un recul de deux années.

DISCUSSION

La variante oncocytaire à stroma lymphoïde est une forme rare du carcinome papillaire de la thyroïde, survenant essentiellement chez la femme âgée [3]. Près de 95 observations ont été publiées dans la littérature [3]. On la nomme aussi tumeur Warthin-like à cause de la ressemblance histologique avec la tumeur de Warthin des glandes salivaires (cystadénome papillaire à stroma lymphoïde) [3].

La ponction cytologique montre un mélange de cellules épithéliales oxyphiles et de cellules lymphoplasmocytaires [4]. On observe parfois une architecture papillaire avec des axes conjonctivo-vasculaires parsemés d'éléments lymphoïdes [5].

Le diagnostic différentiel se pose alors avec le carcinome papillaire à cellules hautes, le carcinome papillaire sclérosant diffus, la thyroïdite de Hashimoto et le lymphome thyroïdien [3,4,6]. En effet, le carcinome papillaire à cellules hautes est constitué en grande partie par des cellules hautes avec une hauteur égale à deux fois la largeur [7].

Pour la thyroïdite de Hashimoto, les cellules épithéliales sont pléomorphes mais ne présentent aucune caractéristique de malignité. Par ailleurs, le stroma inflammatoire est polymorphe comportant des cellules immunoblastiques non trouvées dans la tumeur Warthin-like [8,9].

Le diagnostic de lymphome thyroïdien est facilement écarté par la morphologie et l'immunohistochimie.

On peut penser au carcinome vésiculaire oncocytaire, mais celui-ci ne présente pas les caractéristiques nucléaires du carcinome papillaire [3].

La tumeur Warthin-like se présente d'habitude sous la forme d'un nodule mesurant de 0,5 à 5 cm de grand axe avec une moyenne de 2 cm. À la coupe, la lésion est bien limitée, ferme, blanchâtre, parfois kystique. À l'examen histologique, elle est caractérisée par une architecture papillaire et vésiculaire [5]. Les cellules tumorales sont oncocytaires à cytoplasme abondant, éosinophile et granuleux. Cet aspect est dû à la richesse en mitochondries [7]. Le noyau a les caractéristiques nucléaires des carcinomes papillaires.

Le stroma renferme un infiltrat lymphocytaire dense et diffus, pouvant s'organiser en follicules lymphoïdes à centres germinatifs clairs [5]. Il existe également des plasmocytes et des cellules macrophagiques plurinucléées.

Les études immunohistochimiques montrent que les cellules tumorales expriment la thyroglobuline, l'antigène épithélial membranaire, la cytokeratine et le CD15 [10,13]. Cependant, elles n'expriment pas la calcitonine [13].

L'étude immunohistochimique de l'infiltrat inflammatoire montre qu'il est constitué de lymphocytes essentiellement de phénotype T, de plasmocytes et de quelques cellules

de Langerhans exprimant la protéine S100. Les lymphocytes T de l'axe des papilles sont essentiellement des lymphocytes T CD4+ [13].

Selon Apel et al, cet infiltrat inflammatoire est un facteur de bon pronostic [12].

Pour D'Antonio, il s'agit d'une réaction immunitaire particulière de l'hôte contre la tumeur [13]. Le parenchyme thyroïdien voisin est le siège d'une thyroïdite lymphocytaire.

Une métastase ganglionnaire est retrouvée dans 10% des cas [11].

La tumeur Warthin-like de la thyroïde a un bon pronostic, semblable à celui du carcinome papillaire [3]. Le traitement est aussi semblable, à savoir une thyroïdectomie totale associée à un curage ganglionnaire récurrentiel systématique.

Le curage latéro-cervical homolatéral est indiqué en cas d'envahissement ganglionnaire récurrentiel et dans tous les cas de métastase ganglionnaire révélatrice.

L'irathérapie permet de détruire les microfoyers néoplasiques échappant à la chirurgie. Une hormonothérapie par L-thyroxine, substitutive et/ou frénatrice doit être administrée à vie.

CONCLUSION

La tumeur Warthin-like de la thyroïde est une variante rare du carcinome papillaire.

Histologiquement, elle se caractérise par l'association d'une architecture papillaire, de cellulestumorales oncocytaïres et d'un stroma lymphoïde lympho-plasmocytaire.

Son pronostic reste bon comme celui du carcinome papillaire et sa prise en charge thérapeutique est identique.

DATE D'ENVOI : 14/03/2021.

DATE D'ACCEPTATION : 30/12/2021.

DATE DE PUBLICATION : 24/03/2022.

REFERENCES

- Sarkady E, Sapi Z, Toth V, Kiss S.** Warthin-Like tumor of the thyroid- a Case Report. *Pathol Oncol Res.* 1999; 5: 315–7.
- Gomez-Morales M, Alvaro T, Munoz M, & al.** Diffusesclerosing papillary carcinoma of the thyroid gland: Immunohistochemical analysis of the local host immune response. *Histopathology.* 1991; 18: 427–33.
- Ersen A, Durak MG, Canda T, & al.** Warthin-like papillary carcinoma of the thyroid: a case series and review of the literature. *TurkPatologi Derg.* 2013; 29: 150–5.
- Chong Y, Suh S, Kim TJ, et al.** Fine Needle Aspiration Cytology of Warthin-like Papillary Thyroid Carcinoma: A Brief Case Report. *Korean J Pathol.* 2014; 48: 170–3.
- Amico P, Lanzafame S, Li Destri G, & al.** Warthin tumorlike papillary thyroid carcinoma with a minor de differentiated component: report of a case with clinicopathologic considerations. *J Med Case Rep.* 2010: 495281, 5 pages.
- Pai R, Lobo FD, Upathyay K, & al.** Warthin-Like tumour of the thyroid. The fine needle aspiration cytology features. *Cytopathology.* 2001; 12: 127–33.
- Dominguez AG, Gonzalez FC, Uribe N, & al.** Tall cell variant of papillary thyroid carcinoma. A cytohistology correlation. *Acta Cytol.* 1997; 41: 672–6.
- Yousef O, Dichard A, Bocklage T.** Aspiration cytologie features of the Warthin tumor-Like variant of papillary thyroid carcinoma. *Acta Cytol.* 1997; 41: 1361–8.
- Ravinsky E, Safneek JR.** Differentiation of Hashimoto's thyroiditis from thyroid neoplasm in fine needle aspirates. *Acta Cytol.* 1998; 32:

854–61.

10. Paliogiannis P, Attene F, Trogu F. Warthin-like papillary carcinoma of the thyroid gland: case report and review of the literature. *Case Rep Oncol Med.* 2012: 689291, 4 p.

11. Baloch ZW, Li Volsi VA. Warthin-Like papillary carcinoma of the thyroid. *Arch Pathol Lab Med.* 2000; 124: 1192–5.

12. Apel RI, Asa SL, Li Volsi VA. Papillary Hürthel cell carcinoma with lymphocytic stroma. Warthin like tumor of the thyroid. *Am J Surg Pathol.* 1995; 19: 810–4.

13. D'Antonio A, De Chiara A, Santoro M, & al. Warthin-Like tumor of the thyroid gland: RET/PTC expression indicates it is a variant of papillary carcinoma. *Histopathology.* 2000; 36: 493–8.

14. Mir Wajahat. Warthin like papillary carcinoma - A rare variant of papillary carcinoma Thyroid. *Human Pathology: Case Reports* 13 (2018) 21–23. <https://doi.org/10.1016/j.ehpc.2018.03.008>.