

PSEUDOANÉVRYSME DE L'ARTÈRE HÉPATIQUE DROITE APRÈS CHOLÉCYSTECTOMIE COELIOSCOPIQUE: *à propos d'un cas.*

MENOURA R, BICHAS, SATTAS, DHEMCHI R, LEMDAOUI N.

Service de Chirurgie B CHU Constantine.

RÉSUMÉ :

Les pseudoanévrismes traumatiques post cholécystectomie coelioscopique sont rares et se manifestent souvent par une hémobilie tardive, difficiles à diagnostiquer et à prendre en charge et touchent principalement la branche droite de l'artère hépatique. Le pronostic est sombre. Nous rapportons un cas diagnostiqué 10 jours après une cholécystectomie coelioscopique. Si les suites post opératoires immédiates étaient simples, une hémobilie est survenue au dixième jour et a imposé une exploration radiologique et le diagnostic de rupture d'anévrysme a été évoqué. Devant l'impossibilité de réaliser une embolisation sélective, un abord chirurgical a été décidé, une ligature de l'artère hépatique droite a été réalisée. Les suites opératoires ont été marquées par la réapparition de l'hémobilie évoquant le diagnostic de shunts vasculaires dans le hile hépatique, la double ligature de l'artère hépatique droite s'est imposée.

Mots clés : Pseudoanévrisme, Traumatisme de l'artère hépatique droite cholécystectomie coelioscopique, Hémobilie.

ABSTRACT : PSEUDOANEURISM OF HEPATIC ARTERY AFTER CELIOSCOPIC CHOLECYSTECTOMY.

Traumatic pseudo aneurysms after laparoscopy are infrequent, often manifest with late hemobilia, they are difficult to manage. Mainly affects the right branch of the hepatic artery associated with a poor prognosis caused by heavy bleeding. We report a case diagnosed 10 days after laparoscopic cholecystectomy. If the immediate post-operative follow-up was simple. The appearance of haemobilia ten day after that required radiological exploration and evoked the diagnosis of broken aneurysm. With the impossibility of performing a selective embolization, a surgical approach was decided performing a ligation of the right hepatic artery but the reappearance of haemobilia 4 day after evoked the vascular anastomosis between the right and the left hepatic artery. And the requirement to ligate the right hepatic artery below and above the aneurysm.

Key words: Pseudo aneurysm, Laparoscopic vascular trauma, Right hepatic artery trauma.

INTRODUCTION

La cholécystectomie sous cœlioscopie est une chirurgie pourvoyeuse de traumatismes iatrogènes vasculaires et biliaires, notamment dans les pays où cette technique est émergente.

Les pseudo-anévrismes représentent l'une de ses complications qui reste rares. Ils sont difficiles à diagnostiquer car ils sont asymptomatiques [1].

L'évolution potentielle des pseudo-anévrismes vers la rupture nécessite une prise en charge adaptée et rapide. La chirurgie a été supplantée dans cette indication par la radiologie interventionnelle [2].

OBSERVATION

Il s'agit de la patiente K.Z âgée de 44 ans, mariée et mère de 04 enfants, aux antécédents médicaux d'HTA gravidique traitée pendant les 04 grossesses. Elle a été opérée pour une lithiase vésiculaire sous cœlioscopie dans un autre centre pour laquelle une cholécystectomie a été réalisée. Le chirurgien a noté un accident hémorragique qu'il a contrôlé avec une manœuvre intempesive.

En J10 post-opératoire, la patiente a présenté un syndrome hémorragique fait de mélénas et d'hématémèses associées à un ictère cutanéomuqueux, des urines foncées et des selles décolorées motivant sa réadmission dans l'établissement hospitalier de sa ville d'origine. Un examen biologique a été réalisé objectivant un syndrome de cholestase fait de : bilirubine totale à 2xN, bilirubine directe à 3.5xN, PAL à 3.5xN et un syndrome de cytolysé hépatique : TGO à 2Xn, lipasémie à 19xN.

Une TDM abdominale a été réalisée et a objectivé une dilatation des voies biliaires intra- et extra-hépatiques sans obstacle décelable avec une pancréatite stade B.

La malade a été orientée vers notre centre où une fibroscopie a été réalisée afin d'explorer son hémorragie et a retrouvé une gastrite antrale érythémateuse et un caillot de sang accouché par la papille qui a affirmé le diagnostic d'une hémobilie [1].

Un écho-doppler hépatique a été réalisé et a objectivé une structure vasculaire au niveau du hile hépatique dilatée à 20mm, partiellement thrombosée, à flux artériel correspondant à un anévrisme de l'artère hépatique partiellement thrombosée.

Un angioscanner abdominale a confirmé le diagnostic de faux anévrisme sans signe de tension, hilaire hépatique entouré de clips métalliques chirurgicaux, autour de l'artère hépatique droite naissant de l'artère mésentérique supérieure sans visualisation de communication directe avec l'artère et sans fistule biliaire. La patiente a été mise sous IPP en PSE, sandostatine et jeun absolu. Devant la non disponibilité d'un centre d'embolisation, la patiente a été entreprise au bloc opératoire, l'exploration a retrouvé un sac anévrysmal au niveau du hile hépatique, une voie biliaire non dilatée et une bile claire (figure 1).

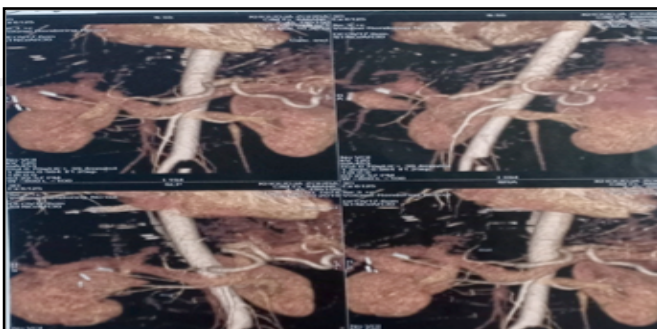


Figure 1. Angioscanner coeliomésentérique objectivant un pseudo anévrisme de l'artère hépatique droite cette dernière qui naît de l'artère mésentérique supérieure.

On a procédé à l'individualisation des éléments du hile hépatique, dissection de l'artère hépatique commune et de l'artère gastroduodénale, dissection et ligature de l'artère hépatique droite naissant de l'artère mésentérique supérieure sans section. L'évolution post-opératoire a été marquée 10 jours après par des pics hypertensifs et réapparition des douleurs abdominales et du syndrome hémorragique.

DISCUSSION

Les pseudosanévrismes se distinguent des anévrismes vrais par la paroi de l'artère qui est conservée, les pseudosanévrismes sont une masse sanguine provoquée par un traumatisme vasculaire et entourée par les tissus voisins du vaisseau atteint.

Les artères hépatiques tendent à devenir la première localisation des anévrismes traumatiques vu le développement de nombreuses techniques radiologiques et notamment coelioscopiques sur le foie et la radiologie interventionnelle et la chirurgie hépatobiliaire [3-6].

Leur évolution classiquement décrite est une augmentation en taille avec un risque de rupture dans les voies biliaires, le système porte, le jéjunum ou la cavité péritonéale. Pourtant, en l'absence de complications, ces faux anévrismes restent asymptomatiques, et sont découverts soit à l'occasion de l'apparition de signes cliniques : colique hépatique, ictère et hémobilie (la triade de Quincke qui était le premier à la décrire en 1948) [6-8]. Une étude récente a montré que la cholécystectomie laparoscopique était associée à un risque accru d'hémobilie comparée à la voie classique ouverte [1,9,10].

La laparoscopie a supplanté la voie ouverte pour la cholécystectomie mais le risque de plaie biliaire a augmenté. Il est de 0,5% alors qu'il est de 0,2% par voie ouverte [11].

Le taux de mortalité est de l'ordre de 20 % en cas de rupture [3,12].

L'incidence exacte de ces traumatismes sous cœlioscopie n'est pas connue. D'une part, ce type d'accident est rarement publié, de plus, il est probable que la ligature de la branche droite de l'artère hépatique puisse passer parfois inaperçue [3].

L'importance des manifestations cliniques ainsi que leur délai d'apparition précoce ou retardé est fonction du mécanisme, du siège et de la complexité des lésions. Dans le cas que nous rapportons, la lésion de la paroi artérielle avait abouti à la formation d'un faux anévrisme de branche droite de l'artère hépatique qui s'est révélée secondairement par une hémobilie. Plusieurs cas d'anévrismes post cholécystectomie ont été décrits [13].

L'échodoppler pulsé permet de guider le diagnostic d'anévrisme artériel et de guider une embolisation percutanée [13,14].

L'artériographie coeliomésentérique est l'examen essentiel permettant de poser le diagnostic et d'identifier la lésion et de préciser son siège exact [14,15].

L'embolisation par voie radiologique permet de contrôler le saignement de la façon la plus sélective possible en évitant les difficultés chirurgicales liées aux lésions inflammatoires du pédicule hépatique et au risque de blessure de l'artère hépatique ou de la voie biliaire principale au cours de la dissection [6]. Elle est considérée comme l'arme thérapeutique la plus efficace pour traiter le pseudo anévrisme [16]. Après cathétérisme sélectif, l'utilisation de micro-coils permet l'exclusion du faux anévrisme et la préservation de la branche artérielle. Le taux de succès va de 81 à 96 % [17].

L'embolisation percutanée représente une alternative efficace dans les centres de radiologie interventionnelle [16].

Pour notre cas et devant l'impossibilité de réaliser une embolisation artérielle, un acte chirurgical a été décidé, une ligature de l'artère hépatique droite a été réalisée.

Les suites opératoires ont été marquée par la réapparition de l'hémobilie à j 10 post-opératoire, mettant en évidence l'importance des anastomoses vasculaires de suppléances au sein de la plaque hilaire hépatique, notamment entre l'artère hépatique droite et l'artère hépatique gauche [14]. Et par conséquent, la ligature proximale et distale de l'artère hépatique droite devenue la thérapeutique de choix, faite avec succès pour notre malade qui a bien évolué en post opératoire et a été mise sortante après 7 jour [18].

CONCLUSION

La cholécystectomie sous coelioscopie est pourvoyeuse de traumatisme de l'artère hépatique notamment sa branche droite. L'hémobilie est le principal signe clinique. Le diagnostic est posé par l'artériographie mésentérique.

L'importance des anastomoses vasculaires de suppléances (shunt) au sein de la plaque hilaire hépatique, notamment entre l'artère hépatique droite et l'artère hépatique gauche impose une double ligature haute et basse par rapport au pseudo anévrisme de l'artère hépatique droite ou de l'artère hépatique gauche.

CONFLITS D'INTÉRÊT :

Aucun.

DATE D'ENVOI : 13/11/2019.

DATE D'ACCEPTATION : 29/11/2020.

DATE DE PUBLICATION : 25/03/2021.

RÉFÉRENCES

- Green MHA, Johnson CD, Jamienson NV, Haemobilia.** Br J Surg Juin 2001. 88 Issue 6/1 : 773-786.
- Regent D, Meyer-Bisch L, Barbary-Lefèvre C, Corby-Ciprien S, Mathias J.** La douleur biliaire : comment la reconnaître ? Comment l'explorer ? J Radiol. Janvier 2006; 87(4C2): 413-429.
- Shanley CJ, Messina LM.** Common splanchnic artery aneurysm: splenic, hepatic, and celiac. Ann Vasc Surg. 1996; 10: 315-322.
- Fabian TC, Stanford GG, et al.** Factors affecting morbidity following hepatic trauma: a prospecting analysis of 482 injuries. Ann Surg June 1991; 213(6): 540-548.
- Marcheix B, Cron C et al.** Embolisation transhépatique percutanée d'un pseudoanévrisme posttraumatique de l'artère hépatique. Ann Chir. December 2004; 129(10): 603-606.
- Pilleul F.** Prise en charge des anévrismes de l'artère hépatique. Press Med. 2001; 30:1139-42;
- P., S.** Hemorrhage into the biliary tract following trauma: "traumatic hemobilia". Surgery. September 1948; 24(3): 571-86.
- HQ .** Ein Fall von Aneurysma der Leberarterie. Bert k/in Wschr 1871; 8: 349-352 and 386.
- Stewart BT, Thomson KR, Collier NA.** Postcholecystectomy haemobilia: enjoying a renaissance in the laparoscopic era? Aust. N.Z.J. Surg. March 1995; 65(3): 185-8.
- Iannelli A, Fabiani P, Benizri EI, Converset S, Medjoubi SA, Bornet P, Gugenheim J.** Place de l'endoscopie dans le diagnostic et le traitement des complications biliaires après cholécystectomie laparoscopique. Gastroenterol Clin Biol 1995; 13(19): 555-6.
- Club T.S.S.** A prospective analysis of 1518 laparoscopic cholecystectomies. N Engl J Med. April 1991; 18; 324(16): 1073-8.
- Saltzberg SS, Lamparello PJ, et al.** Is Endovascular Therapy the Preferred Treatment for All Visceral Artery Aneurysms? Ann Vasc Surg July 2005; 19(4): 507-15.
- Kelley CJ, Mepheron Gad, Allison DJ, Blumgart LH.** Non Surgical management of post cholecystectomy hemobilia. BJS. August 1986; 70, Issue 8: 502-504.
- Abboud B, Thome C, Atallah N, Abi Ghanem S, Farah P.** Anévrisme de l'artère hépatique traité par embolisation. Paris. J. Chir. 1994; 131(5): 252-256.
- Lahlou MK, Akhadar A, Chad B, Mohammadine E, Benamer S, Essadel A, Taghy A & al.** Hémobilie post cholécystectomie: à propos d'un cas. Médecine du Maghreb. 1998; 72.
- Iaccarino V, Santini G, Della Noce M, Trivellini V.** Non-surgical treatment of pseudoaneurysm of the hepatic artery and its branches. Radiol Med. June 1995; 89(6): 841-5.
- Genyk YS, Halpern NB.** Hepatic artery pseudoaneurysm and hemobilia following laser laparoscopic cholecystectomy. Surg Endosc March 1994; 8(3): 201-4.
- Nickolas N, Harlaftis MD, Akin JT.** Hemobilia from ruptured hepatic artery aneurysm: Report of a case and review of the literature the american Journal of Surgery. February 1977; 133, Issue 2: 229-232.