

LES CÉPHALOCÈLES ANTÉRIEURES

ETUDE CLINIQUE ET THÉRAPEUTIQUE D'UNE SÉRIE DE 08 CAS

S. BAKHTI, Y. BENMOUMA, W. KHOUDIR, L. DJAADI, N. TIGHILT*, M. DJENNAS.

Unité de Neurochirurgie Pédiatrique, CHU Mustapha Pacha Alger Centre

** Service de Neurochirurgie, EHS Ait Idir*

RÉSUMÉ : Les céphalocèles sont des hernies du contenu intra crânien en dehors de ses limites. Ces hernies se font à travers un pertuis osseux congénital. Elles sont le plus souvent postérieures. Dans de rares cas elles peuvent se localiser au niveau de la fosse cérébrale antérieure. Elles sont alors de deux types : sincipitales et basales. Le diagnostic est assez aisément fait dans les cas des malformations sincipitales. Il l'est beaucoup moins dans les cas de localisation basale et souvent ces malformations sont confondues avec des lésions de la sphère oto-rhino-laryngologique en particulier les polypes nasaux. Le traitement de ces malformations est généralement effectué par une équipe crânio-faciale et peut parfois constituer un véritable challenge. Nous rapportons une petite série de 08 patients opérés par la même équipe neurochirurgicale, sans assistance du chirurgien maxillo-facial. Tous les patients ont été opérés par un abord endocrânien avec une exclusion de la malformation, une réparation extra durale de la dure mère ainsi qu'une reconstruction du défaut osseux. La mortalité opératoire est nulle. Trois patients ont présenté des complications à type de rhinorrhée transitoire et de chémosis. Les aspects cliniques ainsi que les résultats sont discutés.

Mots clés : *céphalocèle antérieure, hypertélorisme, malformations cérébrales, rhinorrhées*

ABSTRACT: Cephaloceles are defined as a herniation of the cranium contents, outside its limits, through a congenital bony defect. They are often localized posteriorly. In rare instances they can be localized within the anterior cranial fossa. In these cases they are divided in sincipital and basal lesions. Diagnosis is frequently obvious in sincipital lesions whereas it can be difficult to make it in cases of basal lesions since these later can be confused with otolaryngologic masses particularly with nasal polyps. Surgery is generally performed by a craniofacial team and can sometimes be challenging. We report a small series of 8 patients operated by the same neurosurgical team without facial surgeon. All patients were operated by a cranial approach with exclusion of the malformation, dural reparation, and graft of the bony defect. There was no mortality. Three patients have had post operative complications represented by transitory rhinorrhea and chemosis. Clinical findings and results are discussed.

Key words : *Anterior cephalocele, hypertelorism, Cerebral malformation, Rhinorrheas.*

INTRODUCTION

Les céphalocèles sont des hernies du contenu intracrânien en dehors de ses limites à travers un pertuis osseux congénital. Le contenu de ces malformations est variable. Il peut s'agir de méningocèle (le contenu est constitué de méninges et de liquide céphalo-spinal), d'encéphalocèle (méninges et parenchyme cérébral) ou enfin de méningo-encéphalocèle. L'incidence générale des céphalocèles est estimée entre 0,8 et 3/ 10.000 naissances d'enfants vivants [11]. La localisation des céphalocèles est le plus souvent postérieure (os occipital et pariétal). Ces malformations peuvent concerner, dans de rares cas, la fosse cérébrale antérieure. Dans ces cas, elles sont divisées en deux types :

sincipital et basal. Il existe plusieurs sous types. La classification la plus utilisée pour l'identification de ces derniers est celle de Suwanwela publiée en 1972 [20]. La clinique est variable et elle est fonction de la localisation du défaut. L'exploration des patients se fait à l'aide de l'IRM qui va définir la lésion et les éventuelles malformations cérébrales associées et de la TDM avec des reconstructions osseuses afin de préciser la localisation et l'étendue du défaut osseux. Les buts du traitement sont la résection du sac, la fermeture étanche de la dure mère, la réparation du pertuis osseux ainsi que la correction des défauts esthétiques. La prise en charge est optimisée par le recours à une équipe crânio-faciale entraînée [5, 11].

PATIENTS ET METHODES

Nous rapportons une série rétrospective de 08 patients opérés durant la période allant de Janvier 2008 à Décembre 2011. Durant cette période, nous avons opéré un total de 51 céphalocèles, toute localisation confondue. Tous ces patients ont été opérés par la même équipe neurochirurgicale, sans l'aide d'un chirurgien maxillo-facial. Le recul varie de 16 à 96 mois.

La série est constituée de 6 enfants et 2 adultes. L'âge des patients varie de 06 mois à 40 ans. Le sexe ratio est de 1M / 1,7 F. Sur le plan clinique, la malformation était visible chez 2 patients. Dans un cas, elle était localisée au niveau de la racine du nez et responsable d'un hypertélorisme, dans l'autre elle était située latéralement par rapport à la base du nez. Deux patients présentaient une rhinorrhée ; chez un de ces patients âgé de 5 ans, cette rhinorrhée était présente depuis la naissance. Deux patientes présentaient des troubles d'ordre ophtalmologique avec dans un cas une exophtalmie avec déplacement latéral de l'orbite et dans l'autre une obstruction du canal lacrymal associée à des infections oculaires à répétition. Des méningites récurrentes suivies d'un épisode de

méningo-encéphalite avec coma ont été observés chez un patient. La dernière patiente présentait une obstruction nasale associée à une déformation de la pyramide nasale. Il est à noter que 2 patients avaient eu une ponction de la malformation avant de nous être adressés. Un hypertélorisme était présent chez 2 patients.

L'exploration a été faite par TDM avec reconstructions osseuses en 3D Chez 4 patients. Les 4 autres ont bénéficié d'une IRM cérébrale en plus de l'exploration TDM. Le contenu de la malformation ainsi que la localisation et la taille du pertuis osseux ont été objectivés dans tous les cas. Nous avons retrouvé 5 lésions sincipitales dont 2 naso-frontales (Fig. 1), 1 naso-éthmoïdale et 2 fronto-orbitaires (Fig. 2). Les 3 lésions restantes étaient de type basal trans-éthmoïdal (Fig. 3). Les lésions étaient des méningocèles pures dans 2 cas et le reste était constitué par des méningo-encéphalocèles. Le diamètre du défaut osseux variait de 15 à 29 mm. Nous avons retrouvé un double défaut osseux dans 1 cas (Fig. 4). L'imagerie a objectivé des malformations associées à type de : 2 kystes arachnoïdiens, 2 agénésies du corps calleux, 1 hydrocéphalie et 1 colobome.

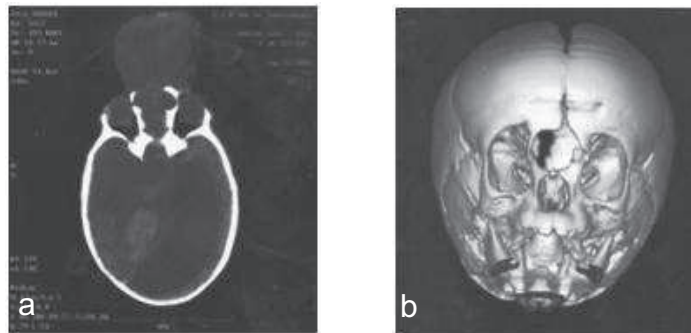


Fig. 1 : Tomodensitométrie d'une méningo-encéphalocèle fronto-nasale.
a : coupe axiale objectivant la malformation associée à une hydrocéphalie ;
b : reconstructions osseuses en 3D objectivant le défaut osseux.

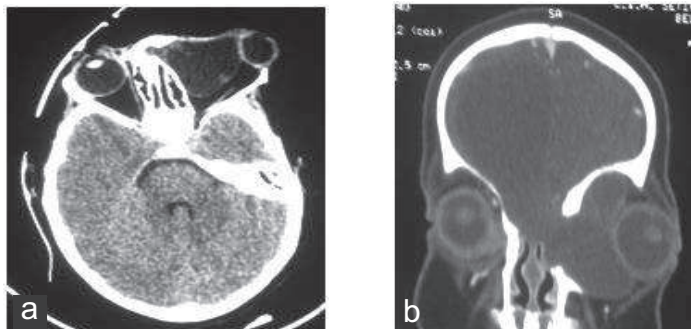


Fig. 2 : Tomodensitométrie en coupe axiale (a) et coronales (b) objectivant une méningocèle fronto-orbitaire avec le défaut situé au niveau de la paroi interne de l'orbite.

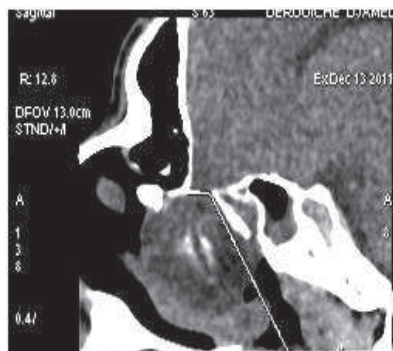


Fig. 3 : Tomodensitométrie en reconstruction 2D objectivant une encéphalocèle trans-éthmoïdale

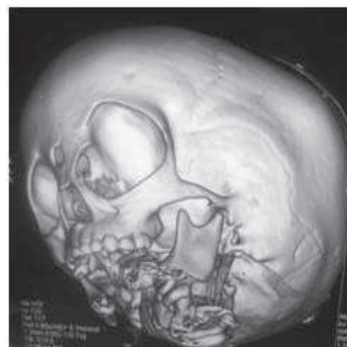


Fig. 4 : TDM en reconstructions osseuses 3D objectivant un double défaut (frontal et paroi interne de l'orbite).

CHIRURGIE

Le patient présentant une hydrocéphalie a bénéficié de la mise en place d'une dérivation ventriculo-péritonéale préalablement à l'intervention sur sa malformation.

Parmi les 8 patients de cette série, 7 ont été opérés par un abord bifrontal et le dernier par un abord fronto-orbitaire du côté de la lésion, associé à un volet frontal controlatéral. La résection de la malformation a été effectuée par voie extra durale dans tous les cas. Nous avons réalisé une fermeture de la dure mère à l'aide d'une

plastie provenant de la galéa, qui a été suturée par points séparés. Cette plastie a été renforcée par un autre lambeau de galéa plaqué sur la dure mère à l'aide de surgicel®. Le défaut osseux a été comblé par une autogreffe (Fig. 5), réalisée à partir d'un prélèvement au niveau de l'os pariétal chez les enfants, alors que chez les adultes nous avons eu recours à la technique de dédoublement du volet osseux. Le greffon osseux a été renforcé par de la poudre d'os. Dans les deux cas de céphalocèles naso-frontales, nous avons complété l'exérèse de la malformation par un abord extra crânien au niveau de la face (Fig. 6).

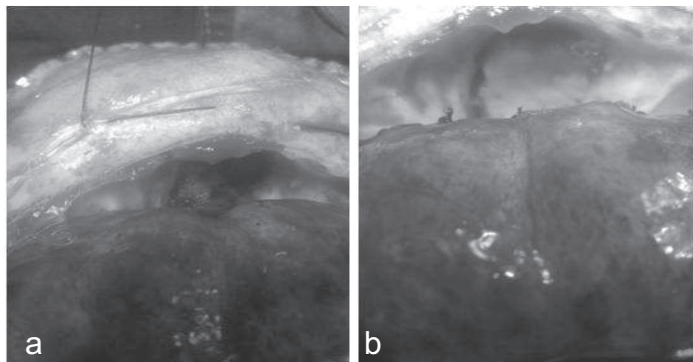


Fig. 5 : Photos per opératoires.
a- défaut fronto-nasal avant la réparation ; b -greffon osseux mis en place

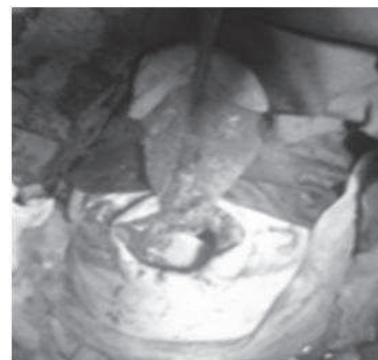


Fig. 6 : Résection de la malformation visible après incision sur la face

RÉSULTATS

La mortalité péri et post opératoire était nulle. Deux patients ont présenté une rhinorrhée transitoire qui s'est tarie après traitement médical. Une patiente a présenté un chémosis et un autre un hématome sous cutané.

Les résultats fonctionnels sont bons puisque nous avons noté une disparition de la symptomatologie initiale dans tous les cas. Les résultats esthétiques sont considérés comme acceptables et ont recueilli la satisfaction des parents, malgré la persistance de l'hypertélorisme (Fig. 7, 8 et 9).

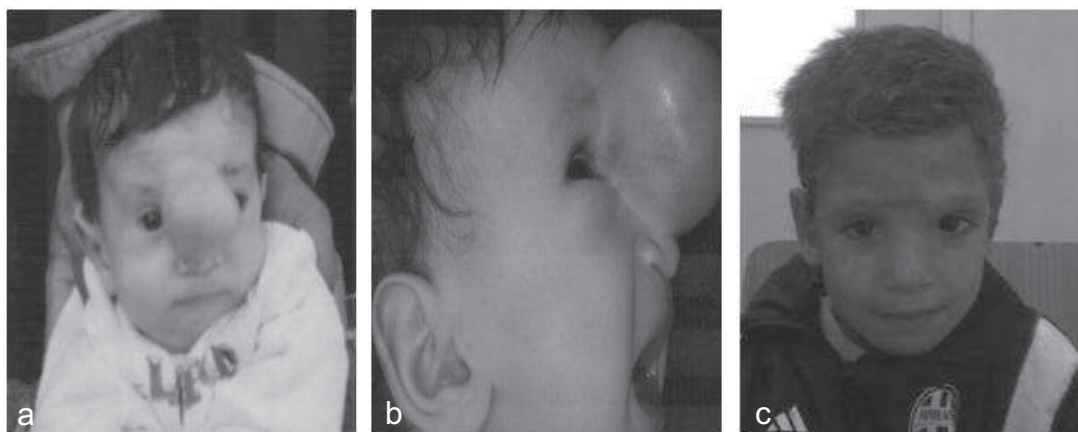


Fig. 7 : Résultats esthétiques d'une méningo-encéphalocèle fronto-nasale.
a et b photos pré opératoires, c post opératoire à 7 ans

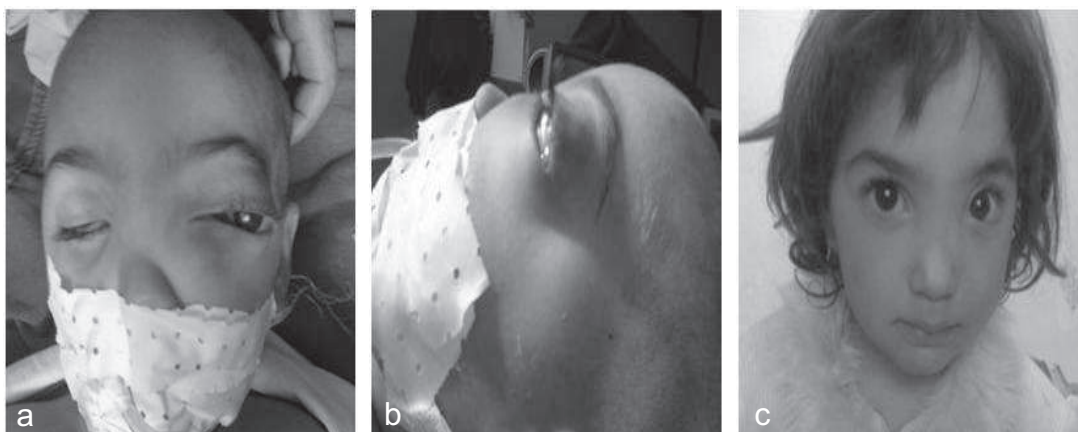


Fig. 8 : Résultats esthétiques d'une méningocèle fronto-ethmoïdale.
a et b photos pré opératoires, c post opératoire à 2 ans

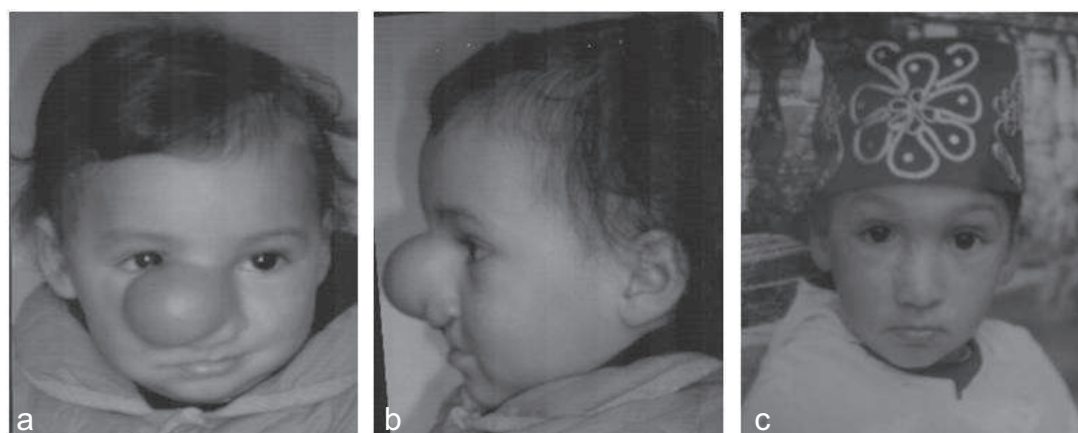


Fig. 9 : Résultats esthétiques d'une méningocèle fronto-nasale.
a et b photos pré opératoires, c post opératoire à 2 ans

DISCUSSION

L'incidence générale des céphalocèles est estimée entre 0,8 et 3/10.000 naissances d'enfants vivants [11] ; il se pourrait cependant qu'elle soit plus élevée puisque 70% des céphalocèles sont à l'origine d'avortements spontanés [17]. La répartition des lésions varie en fonction de la géographie et de la race. Les céphalocèles antérieures sont le plus souvent observées en Asie du Sud Est (Thaïlande, Indonésie, Malaisie, Birmanie, Philippines) où leur incidence oscille entre 1/3000 et 1/10.000 naissances d'enfants vivants. Elles sont peu observées dans les populations d'Amérique du Nord où leur incidence est de 1/35.000 enfants vivants [11]. Cette constatation est aussi faite dans les populations d'Europe, du Moyen Orient et d'Afrique [21]. La variation de l'incidence des céphalocèles antérieures en fonction de l'origine ethnique ou raciale est bien objectivée par les études de Warf [21] en Afrique centrale et celle de David en Australie [5]. Les céphalocèles antérieures peuvent être associées à d'autres malformations telles que les fentes labiales, palatines ou nasales ou bien une microphthalmie, un colobome, des opacités cornéennes, une craniosténose et une agénésie ou un lipome du corps calleux [17]. Nous avons retrouvé dans notre série 2 agénésies du corps calleux ainsi que 2 kystes arachnoïdiens. En dépit des déformations esthétiques, ces lésions s'accompagnent très rarement d'un retard mental et ce quel que soit le contenu du sac [11, 20, 21].

Sur le plan anatomique, les céphalocèles antérieures sont divisées en type sincipital et type basal [20]. Dans les lésions sincipitales, le défaut osseux est situé au niveau du trou borgne et en avant de la lame criblée. Dans ces cas, l'apophyse cristagalli constitue en général la berge postérieure du défaut et la lame criblée est souvent inclinée vers le bas à 45° selon Simpson [19]. Les céphalocèles sincipitales comprennent : les céphalocèles naso-frontales, les céphalocèles naso-éthmoïdales et enfin les céphalocèles naso-orbitaires [17]. La clinique est variable et le diagnostic est souvent évident sauf pour les cas de céphalocèles naso-éthmoïdales. Dans les cas où la malformation faciale est visible, la peau a souvent un aspect normal comme ce

fut le cas pour nos deux patients avec malformations visibles [17]. L'hypertélorisme est fréquemment associé aux lésions sincipitales et son degré semble être en relation avec le type anatomique (plus fréquent dans les formes naso-frontales) et la taille de la lésion [5]. L'hydrocéphalie peut être associée aux lésions sincipitales. Elle est retrouvée dans 36% des cas de la série de Warf [21]. Nous l'avons retrouvée chez un des 5 patients qui présentaient ce type de malformation. Les lésions naso-orbitaires s'étendent selon une direction inféro-latérale à travers la jonction éthmoïdale dans le nasion et les aires orbitaires [11]. Le processus latéral de l'éthmoïde est souvent repoussé latéralement et il se forme ainsi un tunnel osseux [5]. Les patients présentent un déplacement latéral du globe, un télécanthus ainsi que des lésions du canal lacrymal qui peuvent être responsables de larmoiements ou bien de dacryocystites [11] ; nous avons observé cela chez nos deux patientes présentant ce type de lésion.

Les céphalocèles basales sont beaucoup plus rares que les sincipitales. Elles représentent moins de 10% de toutes les céphalocèles [11]. Les défauts peuvent être situés sur la lame criblée ou bien sur l'os sphénoïdal. Ce type est subdivisé en : céphalocèles trans éthmoïdales, céphalocèles sphéno éthmoïdales, céphalocèles trans-sphénoïdales et céphalocèles sphéno-orbitaires. La symptomatologie, en particulier dans les 3 premiers sous types, concerne principalement la sphère ORL. Les signes cliniques incluent : une masse nasale ou bien située dans l'épipharynx associée à une respiration bruyante et des infections respiratoires répétées, ce qui fut le cas de 2 nos patients présentant une lésion trans-éthmoïdale. Parfois, le diagnostic est fait après des épisodes de méningites répétées, comme ce fut le cas d'un de nos patients. Lorsque la lésion est visualisée dans les cavités nasales, elle peut être confondue avec un polype nasal ; nous avons observé cela chez une de nos patients puisqu'elle avait subi une ponction lors de son examen initial en ORL. Il existe néanmoins des signes qui permettent de faire la différence

entre les deux lésions. Les polypes sont plus l'apanage de l'adulte et ils sont généralement localisés latéralement alors que les céphalocèles sont principalement présentes au niveau de la ligne médiane. Le signe de Furstenberg permet aussi de faire la différence [11]. Dans de rares cas de céphalocèles trans-sphénoïdales, le sac peut contenir des structures vitales telles que les artères cérébrales antérieures, le chiasma, l'hypothalamus voire le 3^e ventricule [2, 16, 11]. Les patients peuvent donc présenter une atteinte chiasmatisque voire hypothalamique [6, 16]. Les céphalocèles sphéno-orbitaires se traduisent cliniquement par une exophtalmie pulsatile progressive [11, 17].

Le traitement des céphalocèles antérieures est exclusivement chirurgical. Les buts de la chirurgie sont : la résection du sac, la fermeture étanche de la dure mère, la réparation du défaut osseux ainsi que la correction des défauts esthétiques. Le work-up pré opératoire doit être effectué après une revue minutieuse des différents examens ; celui-ci doit être individualisé car aucun patient ne ressemble à un autre. Le timing idéal pour le traitement se situe durant la petite enfance et ce afin d'éviter les effets de la croissance de la malformation sur les structures crânio-faciales [9, 10, 11]. Pour Mahapatra, l'âge idéal se situe entre 6 et 9 mois [15]. La chirurgie est urgente dans les cas avec fistule de LCS ou avec hémorragies. L'obstruction des voies aériennes et les troubles visuels sont aussi une indication urgente [17]. Si la lésion est associée à une hydrocéphalie, le traitement de cette dernière doit être effectué en premier [10, 15] ; nous avons placé une dérivation ventriculo-péritonéale une semaine avant la chirurgie de la malformation chez le patient qui présentait une hydrocéphalie. Les lésions sincipitales sont mieux prises en charge par une équipe crânio-faciale entraînée [5, 11], car ceci permet d'obtenir de meilleurs résultats avec une mortalité très basse, qui est estimée à moins de 1% dans la plupart des centres spécialisés [11]. Nous avons, quant à nous, été contraint d'opérer seuls du fait de l'absence d'une équipe multidisciplinaire.

L'abord de la lésion lors d'une chirurgie «conventionnelle» est discuté par certains

auteurs, en effet, certains ont recours à une réparation par voie extra crânienne alors que d'autres préfèrent une voie endocrânienne. Il semble toutefois qu'un abord intracrânien soit préférable et d'ailleurs une majorité des auteurs le préconisent [11, 15, 17]. Il permet d'accéder à la lésion via un champ non contaminé [17]. La lame criblée est située 1 à 2 cm en dessous des éléments latéraux du plancher de la fosse cérébrale et les berges durales peuvent être situées plus latéralement par rapport au pertuis osseux qui est médian, ce qui peut rendre la fermeture de la dure mère assez problématique avec comme conséquence un risque très élevé de fistule de LCS et de récurrence [11, 15, 20]. Enfin les défauts osseux multiples ne sont pas rares, ils sont observés dans 25% des cas [7] ; nous en avons retrouvé un cas. La fermeture de la dure mère est le plus souvent faite par voie intra et extra durale. En effet la plupart des auteurs ont recours à un patch intra dural avec fermeture extra dural sur un 2^e patch [7, 11, 17]. Nous avons réparé le défaut de la dure mère exclusivement par voie extra durale et nous n'avons pas observé de fistule permanente de LCS, qui aurait nécessité une ré intervention ; cependant le nombre de nos patients est restreint.

Certaines lésions basales peuvent représenter un véritable challenge. Il s'agit principalement des céphalocèles qui contiennent des structures vitales. Ces dernières doivent être replacées dans la fosse cérébrale [10, 11]. La craniotomie bi frontale peut procurer un bon accès à ces lésions [11] ; cependant certaines céphalocèles trans-sphénoïdales nécessitent un abord trans-palatin complémentaire [16]. Dans ces cas avec présence de structures au sein du sac, la réparation intra durale est contre indiquée [17].

Les petits défauts osseux peuvent ne pas être réparés [17], mais la réparation du défaut osseux doit être effectuée lorsque ce dernier est important car cela permet de renforcer la fermeture durale dans le but de diminuer l'incidence des fistules de LCS et des récurrences. La réparation est généralement faite par autogreffe ; il s'agit principalement d'un prélèvement effectué au niveau de l'os pariétal chez l'enfant et

d'un dédoublement du volet osseux chez l'adulte [4]. Nous avons réparé le défaut osseux dans tous les cas, et ce quel que soit sa taille, en ayant recours à la technique de l'autogreffe. Des lyses du greffon ont été décrites [14].

La chirurgie endoscopique peut être intéressante [8, 13] ; cependant le nombre de malades opérés par cette technique est nettement inférieur à celui des patients opérés par «chirurgie conventionnelle» Cette option peut s'avérer efficace dans les cas de petites lésions avec collet étroit. Elle a cependant des limites qui sont principalement représentées par l'extension de la lésion et la courbe d'apprentissage [13].

Le timing de la correction de l'hypertélorisme a suscité des discussions dans le passé. En effet certains auteurs considéraient ce dernier comme étant plus une déformation consécutive au développement de la céphalocèle qu'un défaut intrinsèque. De ce fait la chirurgie précoce de la céphalocèle permettrait une correction de l'hypertélorisme sans avoir recours à la chirurgie [3, 20]. Il semble actuellement que la correction de l'hypertélorisme doit se faire en même temps que la réparation de la céphalocèle si les patients sont opérés après la petite enfance [5, 10, 11, 15, 18, 19]. Nous n'avons malheureusement pas pu prendre en charge l'hypertélorisme présent chez nos patients du fait de l'absence de personne spécialisée dans ce domaine. Les complications observées dans la chirurgie des céphalocèles antérieures sont à type de fistule de LCS, méningite, infection de paroi, dacryocystite, cellulite superficielle et enfin récurrence lorsque les réparations durale et osseuse ne sont pas correctement effectuées [11]. Nous n'avons pas eu d'infections post opératoires. La fistule de LCS est survenue chez 2 patients et nous l'avons traitée avec succès dans les deux cas grâce à un traitement médical. Le chémosis est survenu chez la patiente dont la malformation a été abordée par un volet fronto-orbitaire. Nous n'avons pas observé de récurrence après un recul minimum de 16 mois. La mortalité rapportée dans le passé était de l'ordre de 20% pour les lésions sincipitales et de 50%

pour les lésions basales [17]. Ces taux se sont nettement améliorés puisque la mortalité actuelle est de moins de 5% [11, 12, 21]. Notre de mortalité opératoire est nulle mais il faut encore une fois souligner le nombre très restreint des patients.

La morbidité dans la chirurgie des céphalocèles antérieures est principalement constituée par les déformations esthétiques et l'anosmie [1]. En ce qui concerne notre série, les résultats esthétiques nous semblent acceptables. Cependant, il faudra effectuer des examens psychologiques à l'adolescence chez nos patients car il semble que même des défauts minimes peuvent retentir sur l'état psychologique à partir de l'adolescence [15]. Nous ne pouvons donner aucune conclusion concernant l'anosmie, puisque malheureusement, nous n'avons pas évalué l'olfaction en pré opératoire, ce qui constitue une lacune dans notre prise en charge. Il est important de souligner que le pronostic des céphalocèles antérieures est meilleur que celui des postérieures [11, 18].

CONCLUSION

Les céphalocèles antérieures sont des lésions congénitales rares. Leur diagnostic est souvent évident en cas de type sincipital, par contre il peut ne pas être fait à temps en cas de lésion basale puisque dans ces cas la lésion est souvent confondue avec des lésions de la sphère ORL. Le work-up pré opératoire est fait après étude complète de l'imagerie (IRM et TDM avec reconstructions endo et exocrâniennes en 3D) ; ce dernier est capital. La chirurgie des lésions sincipitales doit être effectuée de préférence par une équipe crânio-faciale entraînée. Les lésions basales peuvent être prises en charge par le neurochirurgien seul sauf dans les cas où un abord trans-palatin est nécessaire. Pour notre part nous espérons parfaire notre technique dans le futur et surtout pouvoir constituer un équipe pluridisciplinaire afin d'améliorer nos résultats.

BIBLIOGRAPHIE

- 1] BROWN MS, SHERIDAN-PEREIRA M. Outlook for the child with a cephalocele. Pediatrics 1992 ; 90: 914-919

- 2] BUCHFELDER M, FAHLBUSCH R, HUK W J, THIARAUF P. Intrasphenoidalencephaloceles – a clinical entity. *ActaNeurochir (Wien)* 1987 ; 89 : 10-15
- 3] CHAROONSMITH T, SUWANWELA. Frontoethmoidal encephalo meningocele with special reference to plastic reconstruction. *ClinPlastSurg* 1974 ; 1:27-47
- 4] CZECH T, REINPRECHT A, MATULACH, SVOBODA H, VORKAPIC P. Cephaloceles – Experience with 42 patients. *Acta Neurochir* 1995 ; 134 : 125-129
- 5] DAVID D J, PROUDMAN T W. Cephaloceles : Classification, Pathology, and Management. *World JSurg* 1989; 13, 349-357
- 6] Formica F, Iannelli A, Paludetti G, Di Rocco C. Transsphenoidal meningoencephalocele. *Childs NervSyst* 2002; 18: 295-298
- 7] FRENCH BN. Midline fusion defects and defects of formation in Youmans *JR Neurological surgery*, 2nd edition. Philadelphia; WB Saunders 1982, Vol 3 pp 1236-1380
- 8] GUN R, TOSUN F, DURMAZ A, YORGANCILAR E, BAKIR S, KAMASAK K, GOCMEZ C. Predictors of surgical approaches for the repair of anterior cranial base encephaloceles. *Eur Arch Oto rhinolaryngol* 2012; DOI 10 1007/s 00405-012-2174-5
- 9] HOCKLEY A D, GOLDIN J H, WAKE. Management of anterior encephalocele. *Child's NervSyst* 1990 6: 444-446
- 10] HOVING E W. Nasal encephaloceles. *Child's NervSyst* 2000; 16: 702-706
- 11] JIMENEZ D F, BARONE C M. Encephalocle, Meningocele and Dermal Sinuses. In *Principals and Practice of Pediatric Neurosurgery* edited by Albright A L, Pollack I F, Adelson P D Thieme 2nd edition 2008 pp 233-253
- 12] LO B W Y, KULKARNI A V, RUTKA J JEA A, DRAKE J M, LAMBERTI-PASCULLI M, Clinical predictors of developmental outcome in patients with encephaloceles. *JNS Pediatrics* 2008; 2: 254-257
- 13] LOCATELLI D, RAMPA F, ACCHIARDI H, BIGNANI M, PISTOCHINI A, CASTENUOVO P. Endoscopic endonasal approaches to anterior skull base defects in pediatrics patients. *Child's NervSyst* 2006 ; 22: 1411-1418
- 14] MACFARLANE R, RUTKA JT, ARMSTRONG D. Encephaloceles of the anterior cranial fossa: management and outcome. *PediatrNeurosurg* 1995; 23: 148-158
- 15] MAHAPATRA A K. Anterior encephaloceles. *Indian J. Pediatr* 1997 ; 64 : 699-704
- 16] OGIWARA H, MOROTA N. Surgical treatment of trans sphenoidal encephaloceles: transpalatal versus combined transpalatal and transcranial approach. *J Ndeurosurg Pediatrics* 2013; 11: 505-510
- 17] RUTKA J, CARLOTTI C, INATOSCA. Encephaloceles in Winn HR (ed): *Youmans Neurological Surgery*, 5th edition. Philadelphia: WB Saunders 2004 pp 3198-3213
- 18] SARGENT LA, SEYFER AE, GUNBY. Nasal encephaloceles : definitive one stage reconstruction. *J Neurosurg* 1988 ; 68: 571-575
- 19] SIMPSON D A, DAVID D J, WHITE J. Cephaloceles: treatment, outcome and antenatal diagnosis. *Neurosurgery* 1984; 15: 14-21
- 20] SUWANWELA C, SUWANWELA N. A morphological classification of sincipitalencephalomeningocele. *J Neurosurg* 1972; 36: 201-211
- 21] WARF B C, STAGNO V, MUGAMBA. Encephalocele in Uganda: ethnic distinctions in lesion location, endoscopic management of hydrocephalus, and survival in 110 consecutive children. *J Neurosurg Pediatrics* 2011; 7: 88-93