

---

# HERNIE DISCALE LOMBAIRE ET SCIATIQUE : POINT DE VUE D'UN NEUROCHIRURGIEN.

**M. BOUCHAKOUR**

*Service de Neurochirurgie  
CHU d'Oran, Algérie*

---

**RÉSUMÉ:** Nous rapportons une étude rétrospective d'une série de 55 cas de lombosciatiques par hernie discale lombaire sur une période de 02 ans et demi. La clinique est celle d'un syndrome de compression radiculaire (78%) chez une population exerçant une profession physiquement contraignante dont 85% avaient un âge entre 26-60 ans. Nous avons opté pour un protocole de prise en charge avec des critères d'opérabilité qui sont détaillés. La tomodensitométrie du rachis lombosacré a été faite chez 83,6%, l'Imagerie par résonance magnétique 29% et l'étude neurophysiologique des membres inférieurs, 56,3%. Le geste chirurgical que nous avons choisi consistait en un abord interlaminaire, abord mini invasif en soi, parfois élargi selon les cas, associé à une herniectomy et une discectomy partielle. Les résultats, avec 85% de bonnes suites, nous ont conforté sur ces choix. Néanmoins des efforts doivent être faits afin de développer la chirurgie mini invasive rachidienne en Algérie.

**Mots clés :** *Hernie discale, Sciatique, Abord interlaminaire*

**ABSTRACT:** We report a retrospective study of a series of 55 cases of lumbar disc herniation with sciatica over a period of 02 years and a half. Clinically, patients were complaining of a radicular compression syndrome (78%), were aged between 26-60 years in 85% and had a physically binding profession. We opted for a therapeutic protocol supported with operability criteria that are detailed. CT scan of the lumbosacral spine was performed in 83.6%, Magnetic Resonance Imaging in 29% and neurophysiological study of the lower limbs in 56.3%. The surgical procedure that we chose was an interlaminar approach, sometimes extended in accordance with particular cases, associated with a partial discectomy and herniectomy. Results, with 85% good outcomes, have confirmed these choices. However, efforts should be made to develop minimally invasive spine surgery in Algeria.

**Key words :** *Herniated disc, Sciatica, Interlaminar approach.*

---

## INTRODUCTION

La sciatique est une douleur radiculaire dont l'évolution naturelle évolue favorablement vers la guérison dans 90% des cas [4]. A l'instar de ce que nous avons remarqué à travers les différentes publications étrangères, la lombosciatique est devenue, ces dernières années, même à Oran, un motif de consultation, de plus en plus fréquent, au point où certains l'ont qualifiée, très probablement à tort, de «mal du siècle» !

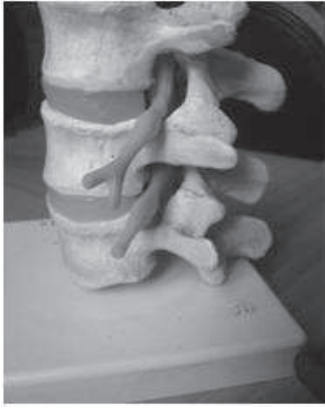L'origine discale, et le «fameux» diagnostic d'hernie discale, sont devenus connus, même des malades et de leur

entourage, au point où toute lombosciatique était considérée comme une hernie discale.

## MATÉRIELS – MÉTHODES

Il s'agit d'une étude rétrospective des dossiers des patients opérés au sein de notre service, durant la période du 1<sup>er</sup> janvier 2009 au 31 juillet 2011 et au cours de laquelle nous avons colligé 55 cas.

Nous avons éliminé de ce travail tous les autres cas de sciatiques médicales, symptomatiques, traumatiques ou autres, bien que du point de vue de la physiopathologie le problème est identique puisqu'il s'agit de «compression radiculaire» d'une part et de chirurgie de la douleur d'autre part.



**Rapports racines nerveuses, disques, apophyses articulaires et trous de conjugaison**

### RÉSULTATS

Il s'agissait de 31 hommes, soit 56 % et de 24 femmes. Les patients âgés de 26 à 60 ans ont représenté une fréquence de 85%, soit 47 cas. Le patient le plus âgé avait 76 ans et le plus jeune 20 ans.

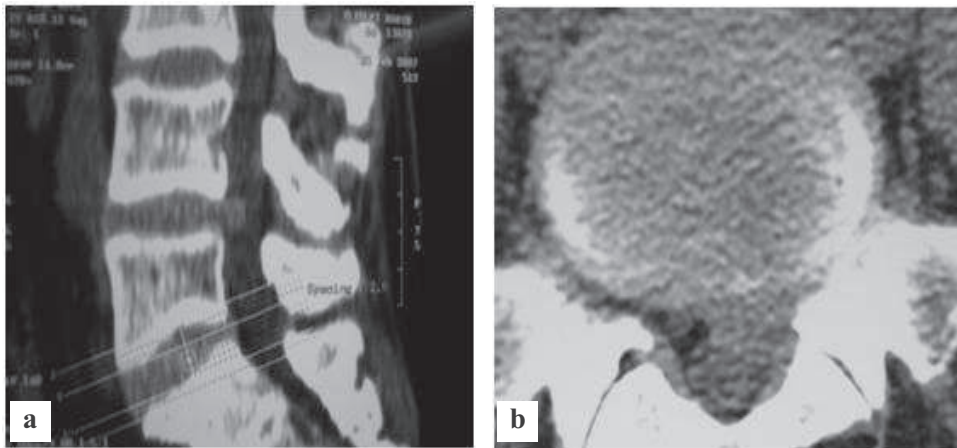
Leurs professions, assez dures, les exposaient à des contraintes physiques éprouvantes, manutentionnaires chez les hommes et femmes de ménage chez les femmes.

Cliniquement, 43 cas, soit 78% des patients ont présenté un syndrome de compression monoradiculaire, 04 autres un syndromes de compression de la queue de cheval et 01 seul une compression bi radiculaire.

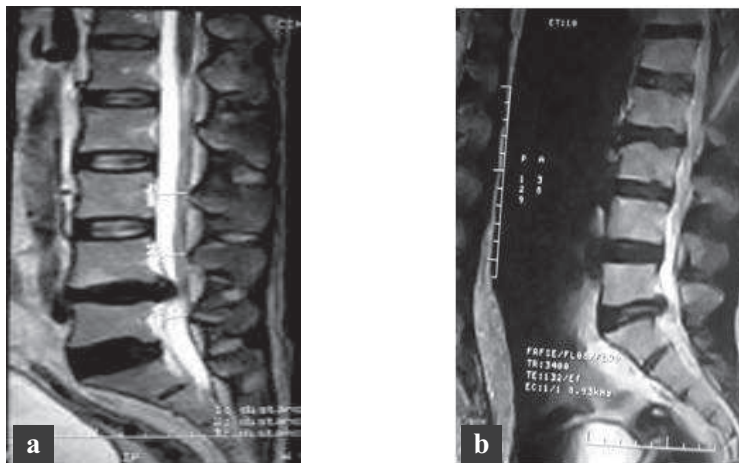
En matière d'investigations, 83,6% ont bénéficié d'une tomodensitométrie lombaire (Fig. 1) et 29% d'une IRM (Fig. 2). L'EMG des membres inférieurs a été réalisé chez 31 cas, soit 56,3%.

Les principaux étages concernés furent L4-L5 dans 25 cas, soit 45,4% et L5-S1 dans, 21 cas soit 38%.

Du point de vue topographique, 31 étaient postéro-latérales (56%), 15 foraminales (27,2%), 06 postérieures et 03 extra-foraminales.

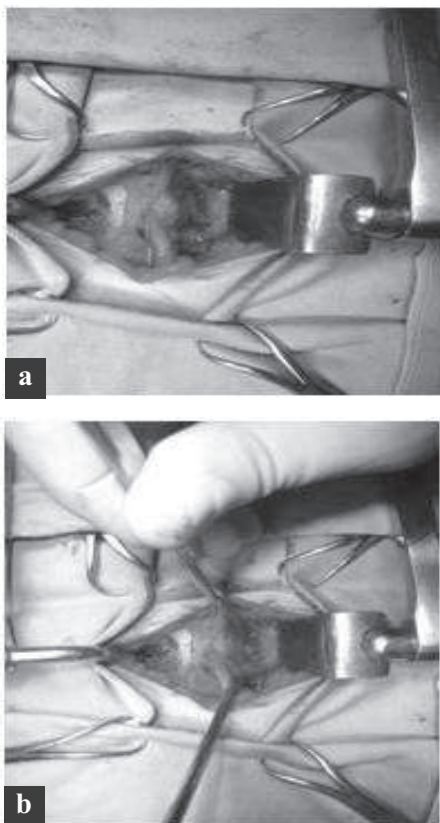


**Fig. 1: TDM lombaire en coupe sagittale (a) et en coupe axiale (b) montrant un aspect de hernie discale.**



**Fig. 2 : IRM en coupe sagittale T2 montrant en (a) une hernie discale L4-L5 et en (b) une hernie discale L5-S1**

Chirurgicalement, 48 cas (87,2%) ont bénéficié d'un abord interlamineur homolatéral avec hémilaminectomie dans 35 cas et discectomie partielle dans 33 cas (Fig. 3).



**Fig. 3 : Vues opératoires : a - Racine œdématisée b - Hernie discale conflictuelle**

Une foraminotomie complémentaire a été réalisée chez 18 patients (32,7 %).

Quatre cas de spondylolysthésis ont imposé, en plus, une arthrodèse postérieure.

Pour ce qui est des complications, nous avons noté 05 sepsis pariétaux, ayant nécessité des soins locaux et un traitement antibiotique adapté, 06 récurrences herniaires (10,9 %) ayant fait l'objet de réinterventions et 04 déficits post opératoires transitoires (07,2 %) pris en charge par des séances de réadaptation fonctionnelle.

## DISCUSSION

Bien que nous ayons insisté sur l'étude préopératoire des profils psychologiques de la plupart des patients, les critères d'opérabilité, en dehors des véritables urgences fonctionnelles (Sciaticques hyperalgiques rebelles aux différents traitements médicaux ou sciaticques paralysantes), reposaient sur le caractère invalidant de cette douleur qui ne répondait

pas au traitement conservateur, incluant repos absolu, traitement médicamenteux, hygiène et vie et physiothérapie et ceci pendant une période allant, en moyenne, de 03 à 08 mois. L'intervention chirurgicale est, généralement, pratiquée «à la demande» des patients quand ils constatent que cette douleur, bien que parfois supportable, ne disparaît pas définitivement et perturbe leur vie sociale et professionnelle.

Il s'agit d'une chirurgie réglée dont les indications opératoires sont, plus ou moins, subjectives. Les principales techniques doivent répondre aux impératifs de la chirurgie mini invasive et pour cela nous avons adopté depuis plus de 15 ans l'abord interlamineur unilatéral qui répond tant bien à cette condition qu'à celle des gestes «sur mesure» qui doit permettre une réinsertion socioprofessionnelle, et même sportive, excellente. Nous avons banni les laminectomies, sauf quelques rares exceptions. Sur le disque la hémilaminectomie associée à une discectomie partielle est le geste le plus adéquat, il permet de préserver une fonctionnalité post opératoire la plus physiologique que possible.

Les résultats sont très encourageants (85% de bons résultats) et les complications de moins en moins spectaculaires.

La chirurgie mini-invasive, bien que très pratiquée à l'étranger [1, 8, 9], doit trouver sa place en Algérie car les avantages y sont indiscutables.

L'introduction d'implants discaux ces dernières années, même en Algérie, cages et prothèses discales, avec une meilleure connaissance de la biomécanique du rachis ainsi que les nouveaux problèmes sur les disques adjacents, la maladie des disques adjacents (adjacent disc disease) a révolutionné cette chirurgie et a fait poser de nouvelles questions. Devant une hernie discale, faut-il pratiquer une discectomie simple, une discectomie avec fusion ou une discectomie avec arthroplastie ?

Tels sont les questionnements qui animent les rencontres internationales où neurochirurgiens et orthopédistes débattent ! Les problèmes de migrations de ces prothèses, avec des conséquences neurologiques, parfois, fâcheuses, nécessitant des réinterventions, sont souvent posés [3, 16].

## CONCLUSION

La chirurgie des lombosciatiques est bien réglée, alors que leurs indications opératoires doivent être bien codifiées.

La TDM et l'EMG des membres inférieurs sont les principaux examens complémentaires à pratiquer.

Les techniques chirurgicales sont de moins en moins délabrantes et, par voie de conséquence, les résultats de plus en plus satisfaisants.

## BIBLIOGRAPHIE

- 1] ASSAKER R : Chirurgie mini-invasive du rachis. État de l'art, indications et techniques  
Revue du rhumatisme 2004 ; 71,10-11, 837-847
- 2] BEAUVAIS C, WYBIER M, CHAZERAIN P, HARBOUN M, LIOTE F, ROUCOULES J, KOEGER A C, BELLAICHE L, ORCEL P, BARDIN T, ZIRA J M, LAREDO J D : Valeur pronostique du scanner précoce chez les patients souffrant de radiculalgie commune par hernie discale lombaire. Étude prospective. Revue du rhumatisme 2003 ; 70, 3,246-252
- 3] BELAQSI A, GIMBERT E, MAACHI B, DAUTHERIBES M, SAN-GALLI F, LIGUORO D, VIGNES J-R : Migration intra durale d'un dispositif BOP lombaire. Rapport d'un cas et explications techniques à l'aide d'une vidéo  
Neurochirurgie 2009 ; 55,4-5,532
- 4] BENOIT M : Histoire naturelle de la hernie discale lombaire et de la radiculalgie. Revue du rhumatisme 2002, 69,3, 240-246.
- 5] BRUDER N : Anesthésie pour hernie discale Anesthésie-Réanimation [36-605-A-15]
- 6] CHERKAOUI A, BRUNON J, DUTHEL R, FOTSO M-J, NUTI C, DUMAS B, VASSAL F : Incidence de l'infection du site opératoire en l'absence d'antibioprophylaxie systématique à la suite d'une discectomie pour hernie discale lombaire : étude prospective.  
Neurochirurgie 2007 ; 53, 5,416
- 7] DE LECLUSE J, LEANG R, BOUCHET T, HERMAN S : Cure chirurgicale des hernies discales chez le sportif Évolution à moyen terme à propos de dix cas  
Journal de Traumatologie du Sport 1999 ; 16, 72
- 8] DESTANDAU J : Aspects techniques de la chirurgie endoscopique des hernies discales foraminales lombaires : A propos de 191 cas.  
Neurochirurgie 2004 ; 50, 6-10.
- 9] FUENTES S, METELLUS P, ACOSTA-DIAZ U, PECH-GOURG DUFOUR H, GRISOLI F : Utilisation d'un écarteur musculaire tubulaire dans le traitement chirurgical des hernies discales lombaires extraforaminales.  
Neurochirurgie 2009 ; 55, 1,70-74
- 10] KALISHMAN L, HUNTER D J : Déterminants génétiques de la discopathie dégénérative. Prédilection familiale et estimation de l'héritabilité.  
Revue du rhumatisme 2008 ; 75, 7, 567-571
- 11] LEFEVRE-COLEAU M-M, BABINET A, POIREAUDEAU S : Traitement des lombo radiculalgies. Appareil locomoteur [15-840-F-10]
- 12] MORELET A, BOYER F, VITRY ACKAH-MIEZAN S, BERQUET LANGLOIS S, BROCHOT P, BREIDT D, ESCHARD J-P, ETIENNE J-C : Efficacité de la nucléolyse laser dans le traitement des radiculalgies par hernie discale (149 patients). La Presse Médicale 2007 ; 36, 11-C1, 1527-1535
- 13] RANDOUX B, PAGE P, MEARY E, FREDY D, : IRM à trois semaines d'une cure chirurgicale de hernie discale : aspect trompeur de récurrence herniaire avec prise de contraste radiculaire. Revue du rhumatisme 2001 ; 68, 7, 638-642
- 14] RANNOU F, REVEL M, POIREAUDEAU S : La discopathie lombaire est-elle d'origine génétique ?  
Revue du rhumatisme 2003 ; 70,1, 4-6

- 
- 15] SIMON A, SEIZEUR R, PERSON H, FORLODOU P, DAM HIEU P, BESSON G : Arthrodèses lombaires par voie antérieure dans le traitement des lombalgies et lomboradiculalgies récidivantes post chirurgicales : étude rétrospective de 46 cas  
Neurochirurgie 2009 ; 55, 3,309-313
- 16] THINES L, ALLAOUI M, ASSAKER R : Expulsion postérieure d'un greffon de Biocompatible orthopaedic polymer (BOP) mimant une hernie discale calcifiée lombaire A propos d'un cas. Neurochirurgie 2007 ; 53, 4,289-291.