

LE KYSTE HYDATIQUE RACHIDIEN INTRADURAL PRIMITIF A PROPOS D'UN CAS

S. M. SALIHY ¹, C.O. NÉ², A. S. KLEIB ¹, A ELY SALEM ³, S.A MOGUEYA ³

1 - Service de Neurochirurgie, 2 - Service d'orthopédie

CHN de Nouakchott BP 612, Mauritanie

3 - INSM BP 309 Nouakchott Mauritanie

RESUME

Le kyste hydatique est une anthroponose transmise à l'homme par le chien. Il se localise habituellement au niveau du foie et du poumon. La localisation rachidienne intra durale extra médullaire est exceptionnelle ; seul 22 cas sont décrits dans la littérature. Nous rapportons l'observation d'un jeune de 10 ans, habitant à proximité d'un abattoir et qui présente un tableau de compression du cône médullaire évoluant depuis 2 mois. L'imagerie objective une lésion d'allure kystique intra durale s'étendant sur D12-L1. La laminectomie et l'ouverture de la dure mère a permis l'extirpation d'un kyste blanc nacré à contenu clair eau de roche. L'histologie confirme la nature hydatique du kyste et le patient, mis sous Albendazole. L'évolution a été favorable avec régression des troubles neurologiques.

Mots Clés : kyste hydatique, intra-dural, Albendazole.

INTRODUCTION

Le kyste hydatique est transmis par les déjections du chien au mouton et accidentellement à l'homme.

Il est endémique dans le pourtour du bassin méditerranéen [8].

A partir du tube digestif il passe dans la circulation porte et se développe dans le foie et/ou le poumon. Dans 5% [4,9] des cas il passe dans la circulation gauche à travers un shunt droite gauche.

Les localisations neurologiques sont rares [13] et les formes rachidiennes intra durales sont exceptionnelles. A travers cette observation nous essayerons de revoir les particularités cliniques, diagnostiques et thérapeutiques de ces formes.

OBSERVATION

C'est un enfant âgé de 10 ans, sans antécédents pathologiques notables, qui consulte pour troubles de la marche. Il réside à proximité d'un abattoir. Le début remonte à 2 mois par des lombalgies nocturnes associées à une lourdeur des membres inférieurs d'aggravation progressive. Il n'a pas de douleurs radiculaires. L'examen trouve un syndrome du cône terminal avec une para parésie spastique, des réflexes rotuliens abolis et des achilléens vifs.

Il présente également un niveau sensitif D12-L1. Il n'y a pas de déformation rachidienne. Il est apyrétique.

Les radiographies du rachis dorso-lombaires montrent un élargissement du canal rachidien en L1. La TDM (orientée par la clinique et les radios simple), en coupes axiales et en reconstructions sagittales objectives (Fig 1 a et b) une lésion kystique d'allure intra durale en D12-L1.

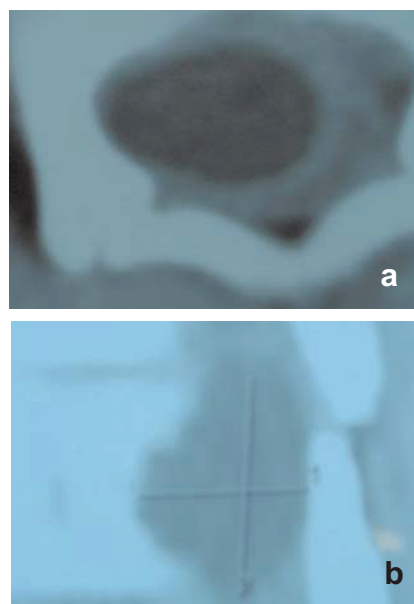


Fig.1 : TDM vertébrale
a : lésion kystique Intra durale extra médullaire
b : reconstruction sagittale : scaloping de L1

La radiographie du thorax, l'échographie abdominale et cardiaque ne montre pas d'autre localisation.

Le patient a été opéré en urgence. L'intervention a permis, à travers une laminectomie de D12-L2 et ouverture longitudinale de la dure-mère, l'extirpation d'une grosse vésicule hydatique (Fig 3). La fermeture est précédée d'un rinçage au sérum salé hypertonique. Le patient est par la suite immobilisé par un corset plâtré. L'histologie confirme l'hydatidose en retrouvant des membranes hydatique. Un traitement à base d'Albendazole a été institué en post opératoire immédiat. 6 mois plus tard le patient a récupéré de tous ses troubles neurologiques.

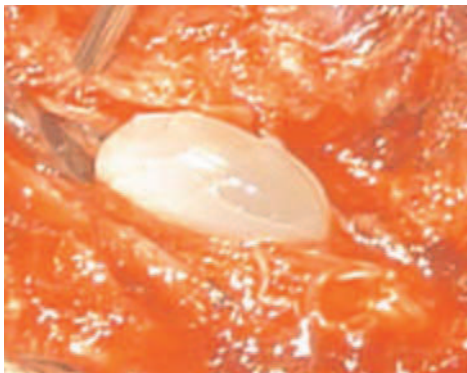

Fig. 3 : photo de l'extirpation du kyste dès l'ouverture de la dure-mère

DISCUSSION

L'hydatidose vertebromédullaire est la manifestation la plus grave de l'hydatidose osseuse. La contamination sanguine reste admise [3, 6, 7, 11]. La localisation dorsale est la plus fréquente [6,12] suivie de la localisation lombaire. Elle entraîne des troubles neurologiques déficitaires graves et parfois irréversibles. Les formes intra durales extra médullaire sont exceptionnelles 25 cas ont été décrits dans la littérature [3, 5, 10]. Les signes neurologiques sont ceux d'une compression médullaire. L'installation est habituellement rapide. Le diagnostic est difficile à évoquer dans les zones non endémiques comme en Mauritanie où 7 cas de kyste hydatique sont opérés par an, toute localisation confondue. Mais le myélo-scanner ou l'IRM font facilement le diagnostic de lésion kystique intra durale

[7, 10, 13]. Le diagnostic différentiel peut se poser essentiellement avec un kyste arachnoïdien, un kyste neurentérique intra et extra médullaire, plus rarement avec une cavité syringomyélique et certaines tumeurs intra médullaires. L'immunologie peut être d'un grand apport [8]. Le traitement est toujours chirurgical et consiste en une exérèse du kyste. Son aspect blanc nacré ne laisse pratiquement pas de doute sur sa nature. La confirmation sera faite par l'histologie. Le lavage du site opératoire par du sérum salé hypertonique est signalé par plusieurs auteurs afin d'éviter la dissémination. La chimiothérapie anthelminthique est indiquée par certains auteurs [1, 8, 10] dans les formes multi vésiculaires. Certains [5, 2] associent du Praziquantel dans les formes disséminées.

BIBLIOGRAPHIE

- [1] - BHOJRAJ SY , SHETTY NR
Primary hydatid disease of the spine
J. Neurosurg. 1999 oct ; 91 (2 Suppl) : 216-8.
- [2] - BOZBUGA M, CELIKOGLU E, BORAN BO.
Hydatid cyst of the craniocervical junction: case report.
Neurosurgery. 2005 Jul;57(1):
- [3]- CHAKIR N, AKHADDAR A, EL QUESSAR A, EL OUAHABI A, EL HASSANI MR, EL KHAMLICHIA, JIDDANE M.
Primary intradural extramedullary hydatidosis. Case report and review of the literature.
Neuroradiol. 2002 Sep ; 29 (3) : 177-82.
- [4] - ISKEL S,IRSAHIM Y, ZILELI M,
Spinal hydatid disease
Spinal Cord. 1998 Mar ; 36 (3) :166-70.
- [5] - KAHILOGULLARI G, TUNA H, AYDIN Z, COLPAN E, EGEMEN N.
Primary intradural extramedullary hydatid cyst.
Am J Med Sci. 2005 Apr ; 329 (4) :202-4.
- [6] - KARADERELER S, ORAKDOGEN M, KILIC K, OZDOGAN C.
Primary spinal extradural hydatid cyst in a child: case report and review of the literature.
Eur Spine J. 2002 Oct ; 11 (5) : 500-3.

- [7] - K. ANIBA ; R. KHOUMIRI ; S. AITBENALI ; B. MAKSI ; A. OUSSEHAL ; M. BOUSKRAOUI
Kyste hydatique à localisation vertébro-médullaire. A propos d'un cas et revue de littérature
Arch. de pédiatrie 11 (2004) 1509 - 1515.
- [8] - KHALDI M., S. MOHAMED, J. KALLEL, N. KHOUJA
Cerebral hydatidosis Child's Nerv Syst (2000) 16 : 765-769
- [9] - K.S. LAM, FRCS (ED) ; A FARAJ, R. C. MULHOLLAND, R.G FINCH
Medical decompression of vertebral hydatidosis.
Spine 1997 September ; 22 (17) : 2050-2055
- [10]- K PUSHPARAJ, M. SUNDARARAJAN, K Madeswaran ,S Ambalavanan
Primary Spinal Intradural Hydatid Cyst-A short case report
Neurology India , 49, june 2001.
- [11]- LEY JR. A, MARTI A.
Intramedullary hydatid cyst. Case report
J. Neurosurg 1970;33:457-9.
- [12]- N K SHARMA, N. CHITKARA, N BAKSHI, P GUPTA
Primary spinal extra dural hydatid cyst
Neurology India, Vol .51, No.1, Jan-Mar, 2003, pp.89-90.
- [13]- OMER ONBAS ; MECIT KANTARCI ; FATIH ALPER ; N. SEKMENLI : A. OKUR
Spinal widespread intradural extra medullary hydatidosis
Neuroradiology (2004) 46 : 310-312.