

# LE KYSTE HYDATIQUE À PROPOS D'UN CAS ET REVUE DE LA LITTÉRATURE

BOUCHENAKI. K. BOUSTIL F . HAMROUCHE.N . S. BAKHTI

Service de neurochirurgie E.H.S ALI AIT IDIR

**RESUME** Le kyste hydatique cérébral est une affection rare, qui survient chez l'adulte jeune souvent d'origine rural, avec des antécédents de contact avec les chiens. Il se manifeste le plus souvent par un syndrome d'hypertension intracrânienne, avec des crises convulsives et un déficit neurologique focal, qui est fonction de la localisation. Le diagnostic est fortement suspecté à la TDM cérébrale. le traitement est bien codifié sur le plan technique et les incidents existent. Les résultats sont en général bons mais les récides ne sont pas a sous estimés et surviennent dans certaines situations. Le pronostic est bon et la prévention est un atout à ne pas négliger.

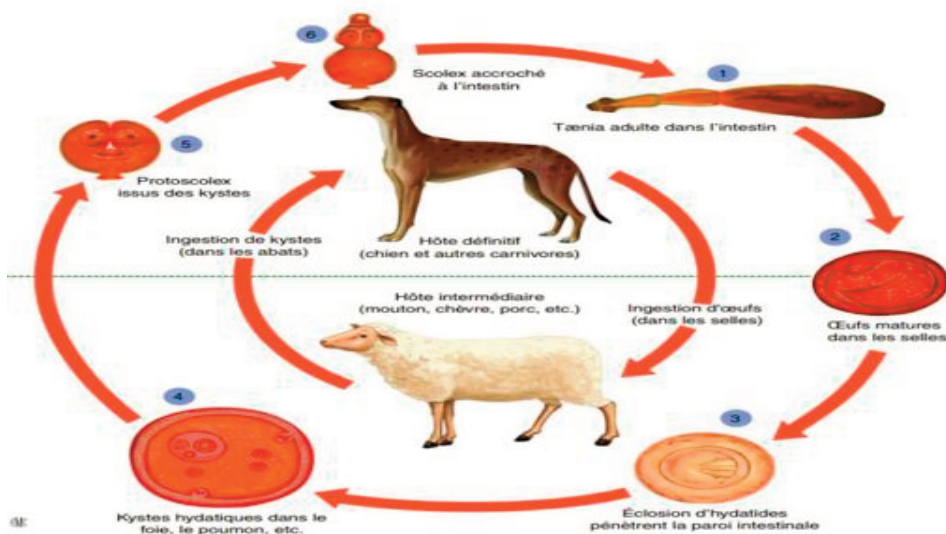
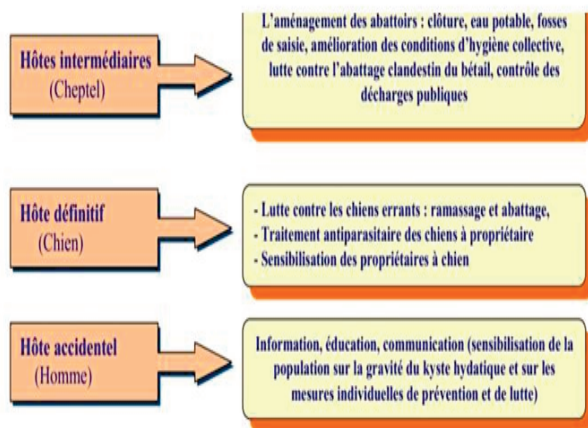
**Mots clés :** Hypertension intracrânienne, Traitement chirurgical codifié, Récidive, Importance de la récide.

## INTRODUCTION

A l'air des nouvelles technologies, de la microchirurgie et des progrès neurochirurgicaux, persiste chez nous encore une pathologie infectieuse éradiquée sous d'autres cieus : le kyste hydatique.

Il s'agit d'une anthroozoonose causée par l'Ecchinococcus granulosus, ayant pour hôte définitif le chien. L'homme est affecté accidentellement.

Sa localisation cérébrale est rare et pose de véritables problèmes thérapeutiques lorsqu'elle est multiple.



## MATÉRIEL ET MÉTHODES

Nous allons vous exposer le cas d'un jeune garçon de 19ans habitant à Alger, parti faire un stage de plomberie de deux mois à Tiaret, sans antécédents médico-chirurgicaux particuliers, qui s'est présenté au pavillon des urgences pour un syndrome d'HIC, troubles du comportement et crises d'épilepsie généralisées depuis 10 jours.

L'examen clinique était sans particularité mis à part un syndrome frontal.

Une TDM cérébrale a été faite objectivant deux kystes frontaux droits réalisant un important effet de masse sur les structures médianes.

La radiographie du thorax ainsi que l'échographie abdominopelvienne étaient sans particularité.

Le patient a été opéré dans le cadre de l'urgence et les deux kystes évacués par hydropulsion.

Les suites opératoires ont été marquées par la régression du syndrome frontal et l'apparition d'une fistule de LCR traitée au service.

L'étude anatomo-pathologique est revenue en faveur d'un Kyste Hydatique.

## DISCUSSION ET REVUE DE LA LITTÉRATURE

Il représente 1% à 3,4% de tous les processus intracrâniens même dans les pays où la maladie sévit à l'état endémique [1.2.3]., mais peut constituer parfois une fraction plus importante entre: 1-10% selon GUPTA [4].

Il affecte beaucoup plus l'enfant que l'adulte, avec un âge moyen de survenue de 15 ans ; au niveau du bassin méditerranéen celle-ci peut atteindre des valeurs comprises entre 7,4 à 8,8 % des cas chez les enfants [5].

Chez l'Homme, après ingestion de la larve, l'embryophore pénètre la muqueuse intestinale et atteint le foie par la veine porte. Lorsque l'embryon passe le filtre hépatique, il est habituellement retenu par les capillaires pulmonaires.

Le kyste hydatique peut toucher n'importe quel organe, mais les organes les plus atteints sont le foie (60-75%) et les poumons (15-30%).

Seuls les embryons qui réussissent à dépasser les systèmes de filtration hépatique

et pulmonaire peuvent atteindre le cerveau par la circulation systémique.

Les régions cérébrales les plus atteintes sont surtout frontales et pariétales [6].

L'origine rurale des patients infestés est retrouvée dans la majorité des cas.

Les symptômes dépendent de la localisation et peuvent aller de simples céphalées à l'engagement temporal.

La forme de présentation la plus fréquente est le syndrome d'hypertension intracrânienne.

Auteurs	Pourcentage de l'HTIC (%)
El Saqui et al. [39]	93
Bukte et al. [15]	83,3
Khaldi et al. [24]	75
Ben Becher et al. [45]	100

**Tableau1 : Pourcentage de l'HTIC comme signe révélateur du KHC dans la littérature**

Les moyens diagnostiques de nos jours sont représentés par la TDM et l'IRM cérébrales.

L'imagerie permet en outre d'apprécier la taille du kyste et de mesurer ainsi le risque de rupture peropératoire.

## TOMODENSITOMÉTRIE CÉRÉBRALE (TDM)

L'aspect : Dans la majorité des cas, l'aspect scanographique est typique. Le kyste est une formation unique, sphérique bien circonscrite « tracée au compas » ou oblongue, de grande taille, à paroi mince, ayant la densité du liquide céphalo-rachidien (LCR) [18].

Il est situé en plein parenchyme, sans prise de contraste et sans œdème périlésionnel.

Quand ils existent, cela signent l'insuffisance d'étanchéité liée à la fissuration du kyste avec la réaction inflammatoire qui en résulte [8].

La croissance du kyste hydatique cérébral serait de 4,5 cm tous les 6 mois.

Les calcifications intra kystiques et de la paroi du kyste sont rares.

-Aspect du KHC a l'IRM montre le kyste hydatique comme une structure sphérique,

de contours fins et contenant un liquide ayant l'aspect magnétique du LCR, hypointense en séquence T1 et hyperintense en séquence T2. [15-18].

Les problèmes de diagnostic différentiel peuvent se poser surtout dans les cas de remaniement du kyste tels que les gliomes kystiques, les kystes arachnoïdiens, les autres processus infectieux; la paroi du kyste est épaisse dans ces cas avec ou sans prise de contraste.

D'autres localisations peuvent être associées ; La localisation hépatique est la plus fréquente (50 à 70%), suivie de la localisation pulmonaire (25 à 40%), mais en

pratique, tout organe peut être atteint, avec une localisation simultanée à un ou plusieurs viscères dans 25% des cas environ [1,12,19]

### TRAITEMENT

La chirurgie est la première et efficace option thérapeutique dans la localisation cérébrale du kyste hydatique, le but est l'ablation complète du kyste sans rupture; par une expulsion hydrostatique forcée, à l'aide de solution saline hypertonique introduite autour et sous le kyste.

La technique d'hydrodissection d'Arana-Iniguez et San Julian 1951 [13] est la méthode la plus utilisée. Elle consiste en

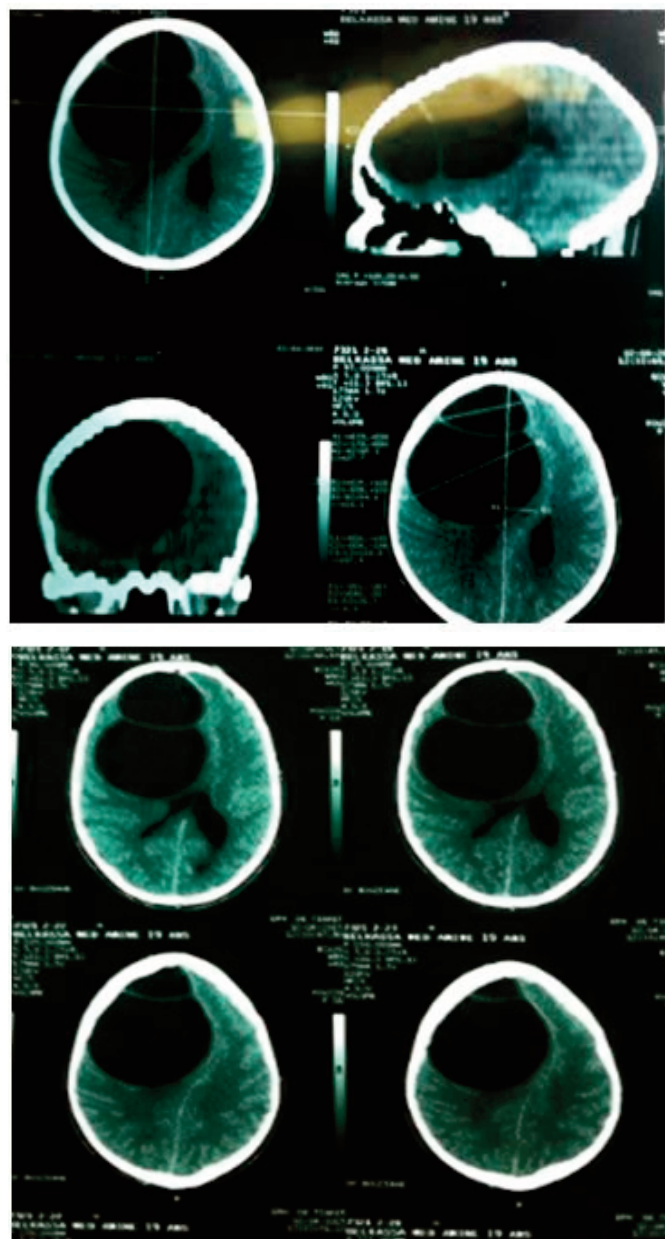
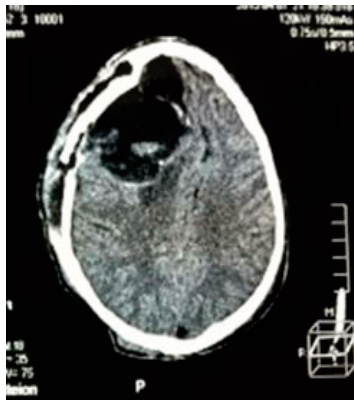
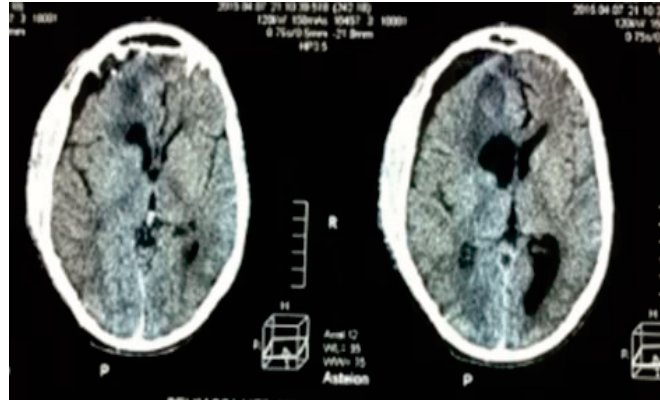


Fig 1 : image typique au scanner hypodense d'un double kyste hydatique frontal



**Fig 2 : cavité porencephalique  
j3 post opératoire**



**fig3 :apparition d'un hygrome non compressif  
au j8 post opératoire**

l'énucléation en masse du kyste hydatique cérébral en injectant sous pression du sérum salé hypertonique entre le parenchyme cérébral et la membrane du kyste.

L'accouchement se fait alors sans difficulté.

Par la suite, la cavité résiduelle est soigneusement examinée puis remplie par du sérum salé hypertonique qui sera aspiré avant la fermeture des différents plans et la mise en place d'un drain extradural en siphonage

Le succès de l'accouchement du KHC sans rupture nécessite certaines conditions [14,15] :

1. une anesthésie adaptée est essentielle pour maintenir le cerveau détendu afin d'empêcher un éclatement accidentel du kyste

2. la taille exacte et la localisation du kyste doivent être tracées sur la surface du scalp, et le volet osseux doit être plus large que le diamètre du kyste

3. initialement, la tête doit être surélevée de 30°

4. le méchage doit être réalisé manuellement, lentement et sans vibration. L'insertion du guide de GIGLI doit être faite avec une attention spéciale afin d'éviter toute déchirure de la dure-mère

5. l'électrocoagulation doit être évitée au maximum si la dure-mère est exposée

6. ouvrir la dure mère là où le kyste est le plus superficiel

7. une grande prudence doit être prise lors de l'ouverture de la dure-mère car dans les kystes larges, le dôme se situe souvent juste au-dessous et il est couvert par une

couche fine d'adhésions léptoméningées

8. pour découvrir un tel dôme, les adhésions arachnoïdiennes peuvent être séparées du kyste par une dissection douce sans coagulation

9. une fois le dôme du kyste est à nu, le chirurgien peut décider si l'ouverture cérébrale est assez large pour un accouchement sans danger du kyste. Cette ouverture doit représenter au moins les 3/4 de la section du kyste

10. le kyste sera accouché en inclinant la table opératoire de 45° et en s'aidant d'une irrigation douce. Le kyste descend alors sous l'effet de la force gravitationnelle

11. après l'accouchement du kyste, la cavité résiduelle doit être soigneusement examinée et lavée par du sérum hypertonique. Par la suite tout le sérum salé et le LCR qui s'y trouvent doivent être aspiré

12. un examen complet doit être réalisé pour s'assurer qu'il n'y a pas de vésicules filles retenues, et si elles sont présentes s'assurer qu'elles ne sont pas rompues par l'aspiration.

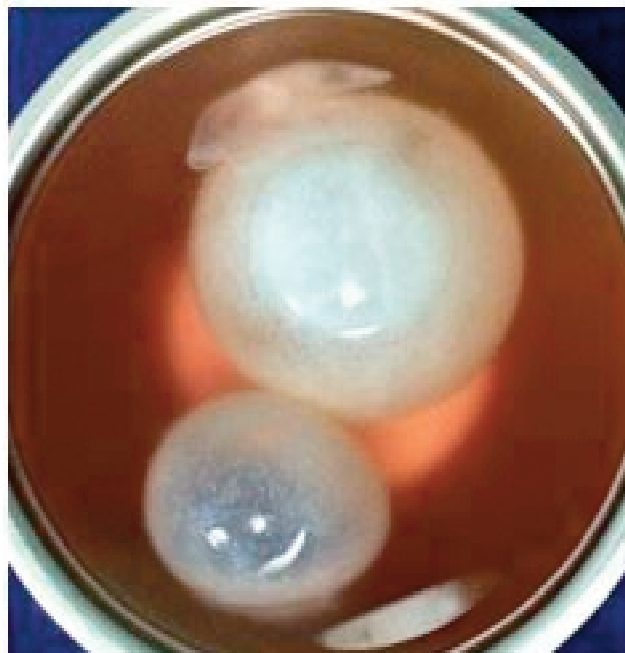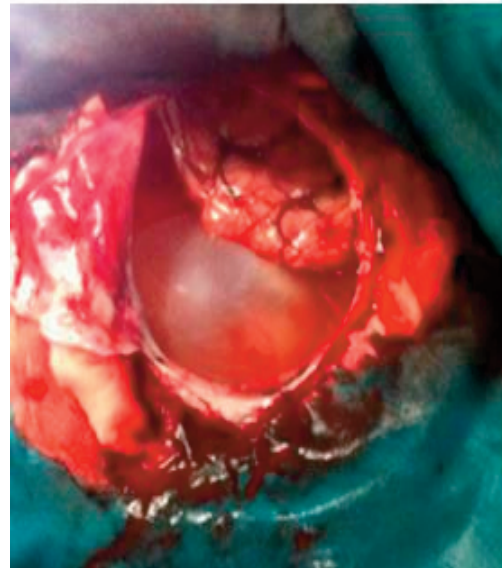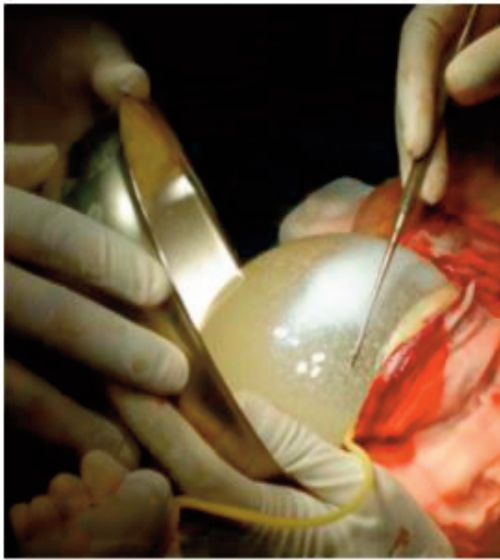
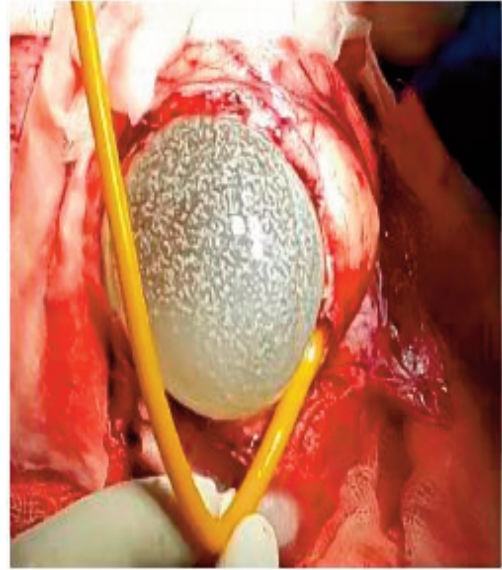
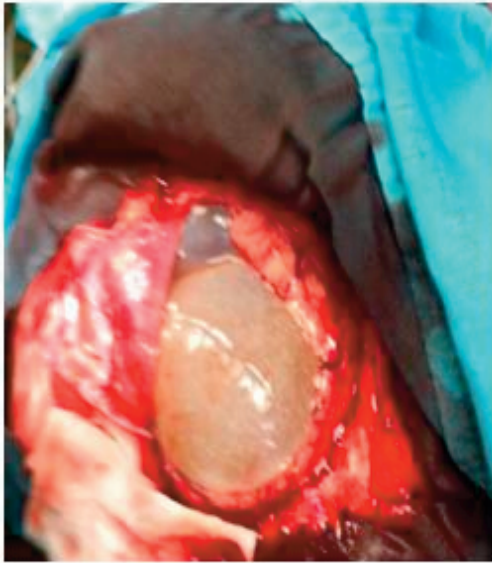## **DIFFÉRENTES ÉTAPES DE CHIRURGIE**

### **- LES INCIDENTS PEROPÉRATOIRES**

2 types de complications spécifiques sont associées : Malgré une attention minutieuse, le kyste peut se rompre dans 16 à 25% des cas selon les différentes études [16].

Cette rupture peut se compliquer de choc anaphylactique et d'une dissémination secondaire [15].





En cas de rupture, le contenu du kyste doit être aspiré rapidement ainsi que sa capsule et la cavité doit être irriguée par les liquides parasitocides (sérum salé hypertonique 1 à 3% ou la solution de nitrate d'argent 0,5%) [17].

D'autres complications peropératoires, mais non spécifiques peuvent se rencontrer à type d'hématome sous-dural, de pneumocéphalie, d'hémorragie intraparenchymateuse ou d'hydrocéphalie.

Le risque de récurrence est d'environ 19%, [14] et il est corrélé avec le taux de rupture peropératoire du kyste, provoquant alors l'ensemencement par les scolex, et la naissance de nouvelles vésicules dans un délai de 6 à 12 mois selon Tlili-Graïess et al. [11]

Un kyste hydatique volumineux contient 3 à 6 ml de sable hydatique dont 1ml contient 400.000 scolex, ce qui explique qu'un minime suintement du liquide au cours de l'intervention peut entraîner des récurrences de kyste hydatique [14].

La mortalité associée au kyste hydatique cérébral du SNC est très rare elle est située entre 0 et 10,12% selon la revue de la littérature.

Elle peut être liée à la rupture peropératoire du kyste responsable d'une réaction anaphylactique sévère avec collapsus circulatoire et décès.

Les séquelles sont souvent à type d'épilepsie, de cécité secondaire au syndrome d'hypertension intracrânienne (lié au retard diagnostique) et de déficit moteur.

### CONCLUSION

Le kyste hydatique cérébral est une affection rare, qui survient chez l'adulte jeune souvent d'origine rural, avec des antécédents de contacts avec les chiens. Il se manifeste le plus souvent par un syndrome d'hypertension intracrânienne, avec des crises convulsives et un déficit neurologique focal, qui est fonction de la localisation.

Le diagnostic est fortement suspecté à la TDM cérébrale, l'IRM cérébrale est surtout utile en cas de kyste hydatique remanié, pour faire le diagnostic différentiel avec les autres processus kystiques intracrâniens.

La sérologie hydatique positive n'est que suggestive. Le traitement de premier choix est la chirurgie. Le pronostic est généralement bon en cas de diagnostic

précoce et en dehors des localisations cérébrales multiples qui posent un sérieux problème thérapeutique.

### BIBLIOGRAPHIE

1. BRONSTEIN J-A, KLOTZ F. Cestodoses larvaires. EMC-Mal. Infect. 2005;2:59-83.
2. TLILI-GRAIESS K, EL-OUNI F, GHARBI-JEMNI H, ARIFA N, MOULAH H, MRAD-DALI K, ET AL. Cerebral hydatid disease: imaging features. J. Neuroradiol. J. Neuroradiol. 2006;33:304-18.
3. TURGUT M. Hydatidosis of central nervous system and its coverings in the pediatric and adolescent age groups in Turkey during the last century: a critical review of 137 cases. Childs Nerv. Syst. ChNS Off. J. Int. Soc. Pediatr. Neurosurg. 2002 ; 18:670-83.
4. GUPTA S, DESAI K, GOEL A. Intracranial hydatid cyst: a report of five cases and review of literature. Neurol. India. 1999 ; 47 : 214-7.
5. LUNARDI P, MISSORI P, DI LORENZO N, FORTUNA A. Cerebral hydatidosis in childhood: a retrospective survey with emphasis on long-term follow-up. Neurosurgery. 1991;29:515-7; discussion 517-518.
6. DHARKER SR, RAMAMURTHI B, TANDON PN. Hydatid disease. Test Book of Neurosurgery Second Edition, 1996: 535-44.,
7. EL SAQUI A, AGGOURI M, BENZAGMOUT M, CHAKOUR K, E. F. CHAOUI M. Cerebral hydatid cysts in children: about 15 cases. Pan Afr. Med. J. 2017 ; 26 : 205.
8. BUKTE Y, KEMANOGLU S, NAZAROGLU H, OZKAN U, CEVIZ A, SIMSEK M. Cerebral hydatid disease: CT and MR imaging findings. Swiss Med. Wkly. 2004 ; 134:459-67.
9. KHALDI M, MOHAMED S, KALLEL J, KHOUJA N. Brain hydatidosis: report on 117 cases. Childs Nerv. Syst. ChNS Off. J. Int. Soc. Pediatr. Neurosurg. 2000;16:765-9.

10. BEN BECHER S, CHEOUR M, BEN HASSINE L, HLIOUI S, HOUAS F, GHRAM N, ET AL. Les kystes hydatiques cérébraux chez l'enfant. Arch. Pédiatrie. 1997 ; 4 : 1107-10.
11. TLILI-GRAIESS K, EL-OUNI F, GHARBI-JEMNI H, ARIFA N, MOULAHI H, MRAD-DALI K, GUESMIH, ABROUG S, YACCOUB M, KRIFA H. Hydatidose cérébrale. Aspects en imagerie. J Neuroradiol; 2006, 33: 304-18.
12. SOUAD B, KHADMAOUI A, HAMI H, HARRAK M, AUJJAR N, MOKHTARI A, ET AL. Epidémiologie de l'hydatidose dans la Région du Gharb (Chrarda Beni Hssen) Maroc. 2014.
13. ARANA INIGUEZ R, RODRIGUEZ BARRIOS R, SAN JULIAN J. Surgical treatment of hydatid cysts of the brain. Trans. Am. Neurol. Assoc. 1952 ; 56:210-1.
14. ABBASSIOUN K, AMIRJAMSHIDI A. Diagnosis and management of hydatid cyst of the central nervous system: Part Hydatid cysts of the skull, orbit, and spine. Neurosurg. Q. 2001;11:10-6.
15. CARREA R, DOWLING JR E, GUEVARA JA. Surgical treatment of hydatid cysts of the central nervous system in the pediatric age (Dowling's technique). Pediatr. Neurosurg. 1975;1:4-21.
16. BRAHEM M, HLEL K, AYADI A, BEDOUI A, HMILA F, MAHJOUB B, ET AL. Kyste hydatique cérébral de l'enfant : à propos de quatre observations. Médecine Mal. Infect. 2006;36:434-7.
17. TURGUT M. Hydatidosis of the Central Nervous System: Diagnosis and Treatment. 2014
18. ACQUAVLVA R., TAMIC P.M., LERDOUD! H., LEBASCLEJ. -- La Neuroradiologie des kystes hydatiques cranio-cérébraux-. J. Med. Maroc., 1966,2 (4), 325-328
19. ABADA M., GALLI I., BOUSALLAH A., LEHMANN G. --Kystes hydatiques du cerveau. Problèmes diagnostiques et thérapeutiques A propos de 100 cas. Neurochirurgie, 1977, 23 (3),195-204