

PRISE EN CHARGE DE L'HÉMATOME EXTRADURAL À L'HÔPITAL RÉGIONAL DE THIÈS. A PROPOS DE 25 CAS.

DIOP A.², FAYE M.², CISSÉ M.E.H.¹, BA MOMAR C.¹, BADIANE S. B.¹

1 Service de Neurochirurgie du CNHU de FANN Dakar, Sénégal

2 Unité de Neurochirurgie- Hôpital Régional de Thiès, Sénégal

RÉSUMÉ : *Introduction :* But : Présenter les aspects diagnostiques, thérapeutiques, évolutifs et pronostiques de l'hématome extradural post-traumatique dans notre unité. *Matériel et méthode:* Il s'agit d'une étude rétrospective portant sur 25 cas d'hématome extradural colligés à l'unité de neurochirurgie de l'hôpital régional de Thiès sur une période de 15 mois. *Résultats :* Tous nos patients étaient de sexe masculin. L'âge moyen était de 28,29 ans avec des extrêmes allant de 5 mois à 75 ans. Les accidents de la voie publique représentaient 52% des causes d'hématome extradural. Le délai de consultation était en moyenne de 2 jours. Sur le plan clinique, des troubles de la conscience étaient notés chez 44 % des patients, 72% des patients présentaient des signes d'hypertension intracrânienne, 24% étaient déficitaires et 20% présentait une mydriase unilatérale. Le diagnostic d'hématome extradural a été porté par la tomodensitométrie cérébrale chez tous les patients. La localisation temporo-pariétale était prédominante avec 64 % des cas, une fracture de l'os du crâne était présente dans 40% des cas ; des lésions intracrâniennes associées étaient retrouvées chez 32% des patients. Les lésions extracrâniennes étaient dominées par la fracture de membres avec 24% des cas. 28% des patients ont bénéficié d'une intervention chirurgicale contre 72% sous traitement conservateur. L'évolution était favorable chez 96 % des patients. Un décès postopératoire a été noté (4%). *Conclusion:* L'hématome extradural constitue l'urgence neurochirurgicale type. Le pronostic dépend de la rapidité et de la cohérence de la chaîne de prise en charge médicochirurgicale.

Mots clés : Hématome extradural, Tomodensitométrie, Urgence neurochirurgicale, Unité de neurochirurgie, Sénégal.

ABSTRACT : *Objective:* To present the diagnostic, therapeutic, evolutionary and prognostic aspects of post-traumatic epidural hematoma in our unit. *Material and method :* This is a retrospective study about 25 cases of epidural hematoma collected at the neurosurgery unit of the Thiès Regional Hospital over a 15-month period. *Results :* All of our patients were male. The mid age was 28.29 years with extremes ranging from 5 months to 75 years. Street accidents accounted for 52% of the causes of epidural hematoma. The average consultation delay was 2 days. Clinically, disorders of consciousness were noted in 44% of patients, 72% of patients showed signs of intracranial hypertension, 24% were deficient and 20% had unilateral mydriasis. The diagnosis of epidural hematoma was made by Brain CT scan for all patients. Temporoparietal localization was predominant in 64% of cases; there was skull bone fracture in 40% of cases, and associated intracranial lesions were found in 32% of cases. Extracranial lesions were dominated by limbs fractures in 24% of cases. 28% of patients underwent surgery unlike 72% who had a conservative treatment. The evolution was favorable in 96% of patients. One postoperative death was noted (4%). *Conclusion :* Epidural hematoma is the typical neurosurgical emergency. The prognosis depends on the speed and consistency of the medico-surgical management chain.

Key words : Epidural hematoma, CT scan, Neurosurgical emergency, Neurosurgery unit, Senegal..

INTRODUCTION

Les traumatismes cranio-encéphaliques (TCE) restent l'une des premières causes de mortalité du sujet jeune dans le monde. Ils expliquent à eux seuls 50 à 70% des morts accidentels [1]. Ils constituent actuellement dans la plus part des pays en voie de développement un réel problème de santé publique du fait de l'urbanisation anarchique et de l'état des routes [1,2].

L'hématome extradural (HED) est une des lésions les plus graves des traumatismes cranio-encéphaliques. Il s'agit d'une collection de sang entre la dure mère et la table interne de l'os du crâne. C'est une véritable urgence neurochirurgicale.

Les hématomes extraduraux restent rares, avec une fréquence estimée entre 3 à 4% de l'ensemble des traumatismes cranio-encéphaliques [3].

Le but de notre travail est d'évaluer les aspects diagnostiques, thérapeutiques, évolutifs et pronostiques des hématomes extraduraux dans la première unité de neurochirurgie créée dans un centre hospitalier régional au Sénégal.

PATIENTS ET METHODE

Nous avons effectué une étude rétrospective sur tous les patients pris en charge pour un TCE à l'unité de neurochirurgie de l'hôpital régional de Thiès sur une période de 15 mois allant de Janvier 2018 à Mars 2019. Tous les patients ayant présenté un TCE avec un HED confirmé à la tomodensitométrie cérébrale durant la dite période ont été inclus dans l'étude. Les patients ayant un dossier d'observation incomplet inexploitable n'ont pas été inclus dans l'étude.

L'évolution a été appréciée grâce au Glasgow Outcome Scale (GOS) avec un recul de 3 mois après le traitement. GOS = grade 1 : récupération/séquelles mineures, grade 2 : séquelles mais indépendante, grade 3 : conscient mais non autonome, grade 4 : état végétatif persistant, grade 5 : décès.

RESULTATS

Durant notre période d'étude, 857 patients ont été reçus pour un TCE. Parmi eux, 25 patients soit 2.91% ont présenté un HED. Tous nos patients étaient de sexe masculin.

La moyenne d'âge était de 28,29 ans avec des extrêmes allant de 5 mois à 75 ans.

Les accidents de la voie publique (52%) constituaient l'étiologie la plus fréquente. Le délai moyen de consultation était de 2 jours. Seuls 15 % de nos patients ont été conduits aux urgences le jour même du traumatisme. Ce délai de consultation est supérieur à un jour chez 68% de nos patients.

Les signes cliniques étaient : l'altération de la conscience (44 %), les signes d'hypertension intracrânienne (72%), le déficit moteur (24%) et la mydriase unilatérale (20%). Des lésions extra-crâniennes associées étaient notées chez 32% de nos patients. Ces lésions associées étaient dominées par les fractures de membre (24%) suivi des traumatismes du rachis cervical (4%) et du thorax (4%).

La tomodensitométrie cérébrale a permis le diagnostic de l'HED sous forme d'hyperdensité homogène en lentille biconvexe chez tous nos patients. L'HED était unilatéral chez tous nos patients et la localisation temporo-pariétale (64%) était la plus fréquente. Un effet de masse important existait dans 28% des HED tandis que dans 72% l'HED était peu compressif. Il existait une fracture simple du crâne chez 40 % et une embarrure chez 8% des patients. Des lésions intracrâniennes associées à l'HED étaient retrouvées chez 32% des patients. Il s'agissait des contusions hémorragiques (20%), de pneumocéphalie (8%) et d'hématome sous dural aigu (4%).

Sept patients (28%) ont été opérés en urgence. Tous nos patients opérés présentaient un HED de plus de 15 mm d'épaisseur avec des troubles de la conscience et des signes neurologiques de focalisation chez six patients. Un traitement conservateur avec une surveillance clinique était institué chez les dix-huit autres patients présentant un HED peu compressif avec une bonne tolérance sur le plan clinique.

Le traitement chirurgical consistait à la réalisation d'un volet crânien, évacuation de l'hématome, suspension de la dure mère et mise en place d'un drain extradural aspiratif.

Les suites opératoires immédiates et à moyen terme étaient simples chez 96% des patients. Aucune conversion de traitement conservateur en traitement chirurgical n'était faite.

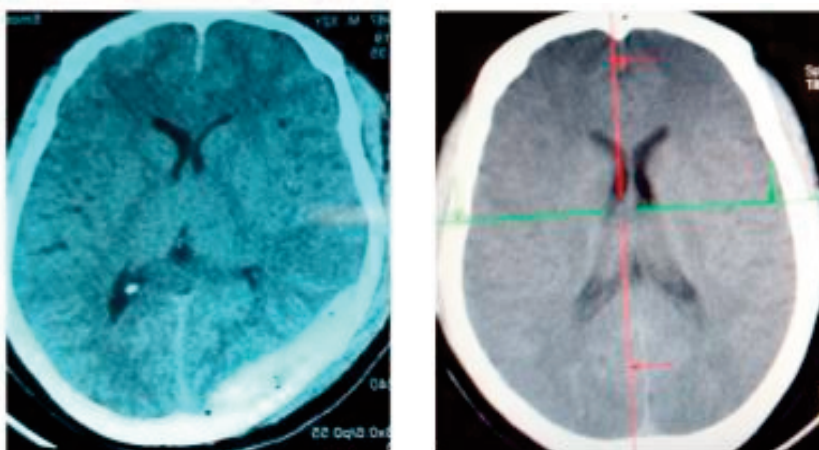


Figure 1: TDM cérébrale non injectée en coupe axiale montrant un HED pariéto-occipital gauche (A) avec un contrôle (B) à M2 posttraumatique montrant une résorption complète de l'hématome.

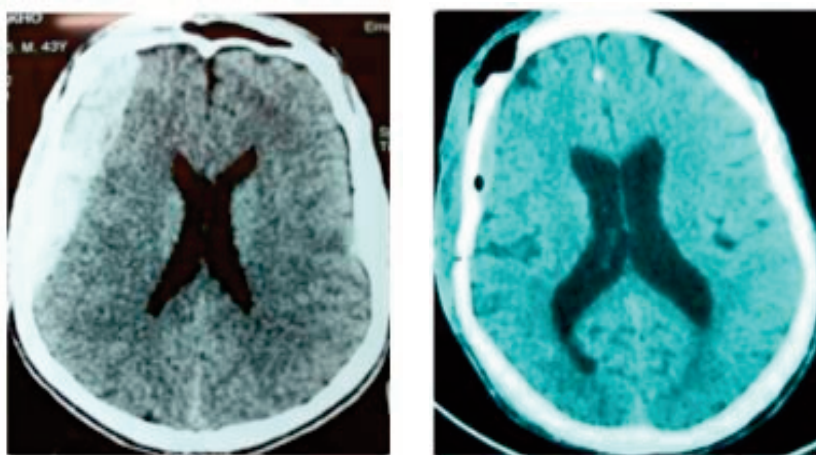


Figure 2 : TDM cérébrale préopératoire non injectée en coupe axiale montrant un HED fronto-pariétal droit(A) avec un contrôle (B) à J2 postopératoire montrant une évacuation satisfaisante de l'hématome.

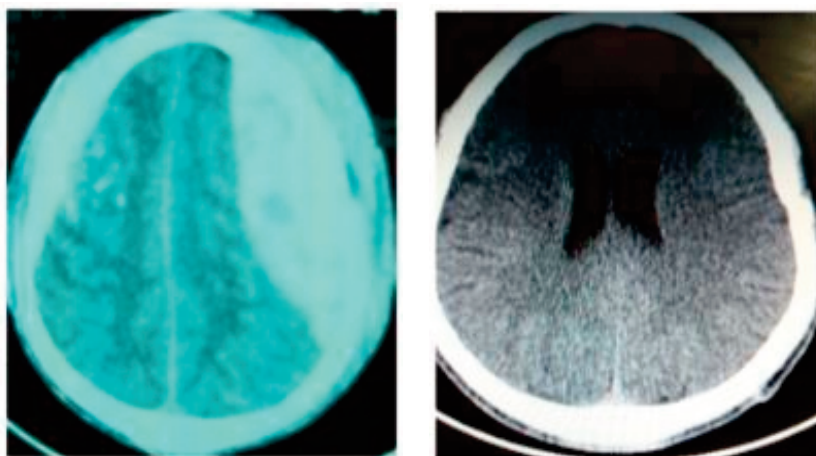


Figure 3 : TDM cérébrale préopératoire non injectée en coupe axiale montrant un HED fronto-temporo-pariétal gauche avec de multiples foyers de contusion fronto-pariétales droites (A) avec un contrôle (B) à M2 postopératoire montrant une évacuation satisfaisante de l'hématome.

L'évolution à 3 mois du traitement chirurgical ou conservateur était favorable (grade 1 et 2) chez 96% de nos patients. Une létalité de 4% était notée.

DISCUSSION

L'hématome extradural est l'une des plus rares complications des TCE, mais représente la lésion la plus souvent prise en charge en milieu neurochirurgical. Elle complique 2,91 % des traumatismes crâniocéphaliques dans notre étude. Ce qui est conforme aux données de la littérature [3, 4,5]. Cependant Cheung et al [6] rapportaient 8,2% de patient présentant un HED sur une population totale de 1080 TCE. Certaines séries autopsiques montrent une fréquence beaucoup plus élevée de l'ordre de 20% [7]. Nous pensons donc que la fréquence des HED est plus importante que celle qui est classiquement rapportée.

La moyenne d'âge (28,29 ans) de notre étude confirme le fait que l'HED reste une pathologie du sujet jeune. La prédominance masculine est la règle [3, 4,5].

Les accidents de la voie publique représentent le principal mécanisme lésionnel dans nos pays en voie de développement [3, 4]. Cela pourrait s'expliquer par l'augmentation du parc automobile, le mauvais état des routes et par le non-respect du code de la route. Seuls 15 % de nos patients ont été conduits aux urgences le jour même du traumatisme. Ce délai de consultation est supérieur à 1 jour chez 68% de nos patients. Ce retard de consultation s'explique par la concentration des centres hospitaliers au centre-ville ainsi que l'insuffisance et le mauvais état du réseau routier. Par ailleurs le transport médicalisé est coûteux souvent assuré par des structures privées par conséquent souvent hors de portée des populations démunies.

Sur le plan clinique, l'altération de la conscience était notée chez 44 % des patients. Cependant, 24% de nos patients avaient un déficit moteur. Celui-ci semble être lié à l'épaisseur de l'hématome d'autant plus que tous ces patients déficitaires présentaient au scanner cérébral un hématome compressif justifiant une évacuation chirurgicale. Beaucoup moins de patients présentaient une anisocorie dans notre série. L'anisocorie prend une place particulière : la mortalité est trois fois supérieure en cas d'anisocorie [8]. Elle est souvent présente d'emblée et traduit alors l'existence de lésions associées. Secondaire,

elle doit toujours faire évoquer une décompensation de l'HED et précède la mydriase bilatérale dont la durée préopératoire ne doit pas excéder 90 minutes. Pour Cohen et al. [8], une mydriase bilatérale au-dessus de ce délai est systématiquement mortelle.

Sur le plan scanographique, la localisation tempo-pariétale est la plus fréquemment retrouvée dans notre série (64%), contrairement à la localisation temporale habituellement retrouvée dans la plupart des séries publiées [9, 10]. Seul 40% de nos patients présentent une fracture. Gallagher et al. en 1968 [11], ont retrouvé dans leur série de 168 patients une fracture présente dans 91% confirmée par la radiographie, la chirurgie ou l'autopsie. La fréquence des lésions intracrâniennes associées dans notre série (32%) est comparable aux données de la littérature où la présence de celles-ci varie de 5.6 à 38% [12, 13,14].

Seulement 28% de nos patients ont bénéficiés d'une intervention chirurgicale. Contrairement à ce qui est décrit classiquement, nous constatons que peu d'HED sont en réalité opérés. En effet, le pourcentage de traitement conservateur augmente de façon notable avec les années, il passe de 9% en 1988 [13] à 60% en 2013 [14]. Tous nos patients opérés présentaient un HED de plus de 15 mm d'épaisseur avec des troubles de la conscience et des signes neurologiques de focalisation chez six patients.

Les auteurs s'accordent pour retenir le traitement symptomatique en l'absence de déficit moteur et de troubles de la vigilance importants [15, 16,17]. Les critères scanographiques pour retenir un traitement conservateur sont assez proches : une épaisseur inférieure à 10 mm pour les uns et pour d'autres inférieure à 20 mm, un déplacement de la ligne médiane inférieur à 5 mm pour certains et 15 mm pour d'autres. Bullock et al. [3], à partir d'une revue de la littérature en 2006 recommandent une prise en charge conservatrice quand l'HED a un volume inférieur à 30 cm³ et associé à un épaisseur de moins de 15 mm avec un déplacement de la ligne médiane inférieur à 5 mm pour un patient ayant un GCS supérieur à 8 sans déficit neurologique.

La technique chirurgicale a consisté en une taille d'un volet crânien suivie d'une évacuation de l'hématome et d'une suspension durale. Cette technique est de loin la plus utilisée dans la littérature [3, 6,18].

En Europe, la plupart des séries font état d'une mortalité autour de 12% [19,20], un peu élevé par rapport à la nôtre qui est de 4%. A Yaoundé, Djientcheu VP et al, a trouvé une mortalité de 5% en 5 ans [18]. Cependant, les séries récentes montrent que cette mortalité varie en fonction de l'existence ou non de lésions associées.

La mortalité des hématomes extraduraux isolés est de 6,6%. Par contre, celle des HED associés à des lésions cérébrales peut aller de 45 à 90% et celle des HED associés à des lésions viscérales est de 32% [21].

L'évolution est favorable chez 96% de nos patients. Nous avons enregistré un cas décès dans notre série. Il s'agit d'une patiente présentant un traumatisme craniocéphalique grave avec un volumineux hématome extradural associé à des contusions oedemato-hémorragiques intraparenchymateuses cérébrales multiples au scanner cérébral et dont le délai diagnostique et de prise en charge était supérieur à trois jours.

En dehors des facteurs pronostiques classiques que sont : le délai de prise en charge, le score de GCS, présence de signes de souffrance axiale, et le siège de l'hématome [28, 29, 30], l'existence de lésions associées intracrâniennes, présentes dans 32 % des cas de notre série, est une des clés du pronostic.

CONCLUSION

L'hématome extradural dans notre pays revêt les mêmes caractéristiques épidémiologiques et cliniques qu'ailleurs. L'avènement de la TDM cérébrale ainsi que le progrès de la neuro-réanimation ont nettement amélioré le devenir de l'HED. L'hématome extradural est chirurgical en cas de signe clinique imputable à l'HED. Cependant la décision thérapeutique reste encore incertaine en cas d'HED volumineux sans répercussion clinique.

REFERENCES

- [1] MANDAVIA DP, VILLAGOMEZ J. The importance of serial neurologic examination and repeat cranial tomography in acute evolving epidural hematoma. *Pediatric Emergency Care* 2001; 17:193-5
- [2] RIVAS JJ, LOBATO RD, SARABIA AND ALL. Extra dural haematoma: analysis of factors influencing the course of 161 patients. *Neurosurgery* 1988; 23(1):44-51
- [3] BULLOCK MR, CHESNUT R, GHAJAR J, GORDON D, HARTL R, NEWELL DW, SERVADEI F, WALTERS BC, WILBERGER JE; Surgical management of acute epidural hematomas. *Neurosurgery* 2006; 58(3 Suppl):S7-15.
- [4] ALLIEZ J.R, HILAL N, KAYA JM, LEONE M, REYNIER Y, ALLIEZ B. Hématomes intracrâniens extraduraux: à propos de 100 cas récents. *Neurochirurgie* 2005; 51 (5) : 464-470.
- [5] TALLON J.M, ACKROYD-STOLARZ. S, KARIM.A.A, CLARKE.D.B. The epidemiology of surgically treated acute subdural and epidural hematomas in patients with head injuries: A population-based study. *Canadian Journal of Surgery*, vol 51, N°5, October 2008.
- [6] CHEUNG PSY, LAM JMY, YEUNG JHH, GRAHAM CA, RAINER TH. Outcome of traumatic extradural haematoma in Hong Kong. *Injury* 2007; 38(1):76.
- [7] ALLIEZ JR, HILLAL N. L'hématome extradural. *African Journal of Neurological Sciences* 2005; 24(2): 62-72
- [8] COHEN JE, MONTERO A, ISRAEL ZH. Prognosis and clinical relevance of anisocoria-craniotomy latency for epidural haematoma in comatose patients. *Journal of Trauma* 1996; 41: 120-122.
- [9] KUDAY C, UZAN M, HANCI M. Statistical analysis of the factors affecting the outcome of extradural hematomas: 115 cases. *Acta Neurochirurgica (Wien)*, 1994; 131(3-4): 203-206.
- [10] MOHANTY A, KOLLURI VR, SUBBAKRISHNA DK, SATISH S, MOULI BA, DAS BS. Prognosis of extradural haematomas in children. *Pediatric Neurosurgery*. 1995; 23(2):57-63.
- [11] GALLAGHER J.P, BROWDER E.J. Extradural hematoma: experience with 167 patients. *Journal of Neurosurgery* 1968, 29, 1-12.
- [12] BRICOLO AP, PASUT LM. Extradural hematoma: toward zero mortality: a prospective study. *Neurosurgery* 1984; 14(1):8-12.

- [13] COOK RJ, DORSCH NW, FEARNESIDE MR, CHASELING R. outcome prediction in extradural haematomas. *Acta Neurochirurgica* (Wien). 95 (3-4):90-4. 1988.
- [14] RUFF LM, MENDELOW AD, LECKY FE. Improving mortality after extradural haematoma in England and Wales. *Br Journal of Neurosurgery* 2013; 27(1):19-23.
- [15] TUNCER.R, KAZAN.S, UCAR.T, ACIKBAS.C, SAVEREN.M. Conservative management of epidural hematomas: prospective study of 15 cases. *Acta Neurochirurgica*, 1993, 121: 48-52.
- [16] CUCCINIELLO B, MARTELLOTTA N, NIGRO D, CITRO E. conservative management of extradural haematomas. *Acta Neurochirurgica* (Wien). 120 (1-2): 47-52. 1993.
- [17] BULLOCK R, SMITH R.M, VANDELLEN J.R. Nonoperative management of extradural hematoma. *Neurosurgery* 1985, 16: 602-6.
- [18] DJIENTCHEU VP, BISSO AN, NJAMNSKI AK, ONGOLO-ZOGO P, HELL-MEDJO E, SOSSO MA. Les hématomas extraduraux post traumatiques : Prise en charge médicochirurgicale à Yaounde. *African Journal of Neurological Sciences* 2005; 24(2): 33-39
- [19] DABADIE P, SZTARK F, PETITJEAN ME, THICOÏPE M, FAVAREL-GARRIGUESJF. Physiopathologie et réanimation des traumatismes crâniens. Disponible sur Internet : URL : <http://campus.neurochirurgie.fr/spip.php?article418>.
- [20] KORINTH M, WEINZIERL M, GILSBACH JM. Treatment options in traumatic epidural hematomas. *Der Unfallchirurgie* 2002; 105(3): 224-30.
- [21] ALLIEZ B, GUEYE M, COTTON J, NDIAYE MM. Hématome extradural de la fosse postérieure : à propos d'une observation. *Bull Soc Médecine Afrique Noire Langue Française* 1982;27:461-4.
- [22] MCKISSOCK W, TAYLOR JC, BLOOM WH, ET AL. Extradural haematoma. Observations on 125 cases. *Lancet* 1960; 2: 167-172
- [23] MCLAURIN RL, FORD LE. Extradural haematomas: statistical survey of forty-seven cases. *Journal of Neurosurgery* 1964; 21: 364-371.
- [24] LOBATO RD, RIVAS JJ, CORDOBES F, ALTED E, PEREZ C, SARABIA R, ET AL. Acute epidural haematoma : an analysis of factors influencing the outcome of patients undergoing surgery in coma. *Journal of Neurosurgery* 1988 ; 68 : 48-57.