

ASSOCIATION D'UN KYSTE DERMOÏDE VERMIEN ET D'UN KYSTE ARACHNOÏDIEN DE L'APC A PROPOS D'UN CAS

H. MEDJDOUB, A SIMOHAMED, H. HAFFSI, N. BENALLAL, Y. KHALDI

*Service de neurochirurgie
CHU de Tlemcen*

RÉSUMÉ : Nous rapportons un cas exceptionnel d'une association d'un kyste dermoïde vermien avec un kyste arachnoïdien de l'angle ponto-cérébelleux. Ce cas concerne une patiente âgée de 4 ans qui présente un syndrome d'hypertension intracrânienne, un syndrome cérébelleux statique et une déviation latérale des yeux. Les explorations d'imagerie médicale TDM et IRM retrouvent une tumeur vermienne, un kyste arachnoïdien compressif de l'angle ponto-cérébelleux et une hydrocéphalie tri ventriculaire. La patiente a bénéficié d'une intervention neurochirurgicale en trois temps : dérivation ventriculo-péritonéale en premier geste, abord du kyste dermoïde en second puis abord du kyste arachnoïdien. L'évolution clinique postopératoire est satisfaisante. L'imagerie médicale de contrôle confirme l'exérèse totale du kyste dermoïde et l'affaissement du kyste arachnoïdien. L'évolution à deux ans est satisfaisante.

Mots clés : *Kyste arachnoïdien, Kyste dermoïde, Hydrocéphalie, Fosse cérébrale postérieure.*

ABSTRACT We report an exceptional case of a combination of a vermian dermoid cyst and an arachnoid cyst of the cerebellopontine angle, in a four-year-old patient, revealed by an intracranial hypertension syndrome, a static cerebellar syndrome and a lateral deviation of the eyes. CT and MRI found a vermian dermoid cyst, a compressive arachnoid cyst of the cerebellopontine angle and triventricular hydrocephalus. The patient underwent neurosurgery in three stages: ventriculoperitoneal shunt first step, surgery of dermoid cyst in the second, then surgery of arachnoid cyst. Clinically, symptoms decreased postoperatively. Medical imaging Control confirms the total excision of dermoid cyst and the collapse of the arachnoid cyst. Evolution after a follow up of two years is satisfactory.

Key words : *Arachnoid cyst, Dermoid cyst, Hydrocephalus, Posterior fossa.*

INTRODUCTION

Le kyste arachnoïdien est une formation kystique dont la paroi est arachnoïdienne et le contenu formé par le LCR. Son origine congénitale est admise par la plupart des auteurs et résulte d'un développement aberrant du tissu arachnoïdien.

Le kyste arachnoïdien symptomatique représente 1 % des néoformations intra-cérébrales, l'enfant étant concerné dans 60% à 90% des cas.

Le kyste dermoïde est une tumeur bénigne rare du système nerveux central et représente 0,1 à 0,7 % de l'ensemble des processus intracrâniens. Il est formé par une paroi épaisse doublée par un épithélium squameux kératinisant et son contenu est composé par des éléments dermiques cheveux, dents, glandes sébacées. C'est une tumeur congénitale due à une anomalie du développement entre la troisième et la cinquième semaine de la vie embryonnaire, sa manifestation clinique se fait surtout chez le jeune adolescent.

L'association entre un kyste arachnoïdien et un kyste dermoïde est très rare. Nous n'avons retrouvé qu'un seul cas décrit dans

la littérature, rapporté par Chhang WH en 1989 [1], il s'agit d'un kyste arachnoïdien de la fosse moyenne associé à un kyste dermoïde suprasellaire.

Nous rapportons un cas très rare d'un kyste arachnoïdien de l'angle ponto-cérébelleux associé à un kyste dermoïde vermien.

OBSERVATION

C'est une enfant de 3 ans née d'une grossesse menée à terme, quatrième d'une fratrie de 4 enfants, qui a été admise pour un tableau d'hypertension intracrânienne fait d'un état de somnolence avec des vomissements à répétition. Son examen clinique retrouve une légère macrocrairie, inhabituelle dans la famille et un syndrome cérébelleux statique fait d'une démarche ébrieuse. Nous apprenons aussi que cette patiente traîne des céphalées légères mais quotidienne depuis six mois, traitées par des antalgiques ; un scanner cérébral réalisé en urgence a permis de visualiser deux formations kystiques de la fosse cérébrale postérieure avec une hydrocéphalie tri ventriculaire active (Fig. 1).

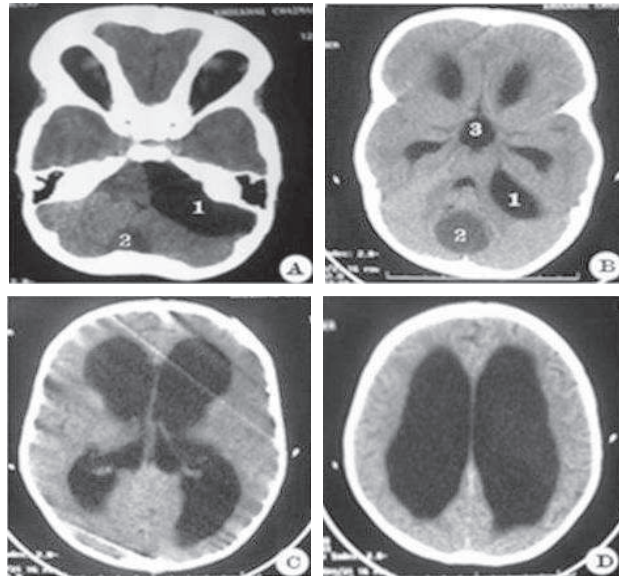


Fig. 01 : TDM cérébrale réalisée en coupe axiale sans injection de produit de contraste objectivant : kyste arachnoïdien de l'angle ponto-cérébelleux gauche⁽¹⁾ (a, b), kyste dermoïde vermien⁽²⁾ (a, b). Dilatation du 3^e ventricule⁽³⁾ (b), dilatation des ventricules latéraux (c, d).

La patiente a bénéficié d'une mise en place d'une dérivation ventriculo-péritonéale en urgence, qui a permis une normalisation de la conscience. Une IRM cérébrale est réalisée par la suite et a permis de préciser le kyste arachnoïdien de l'angle ponto-cérébelleux qui refoule le tronc cérébral ainsi que le kyste dermoïde vermien (Fig. 2)

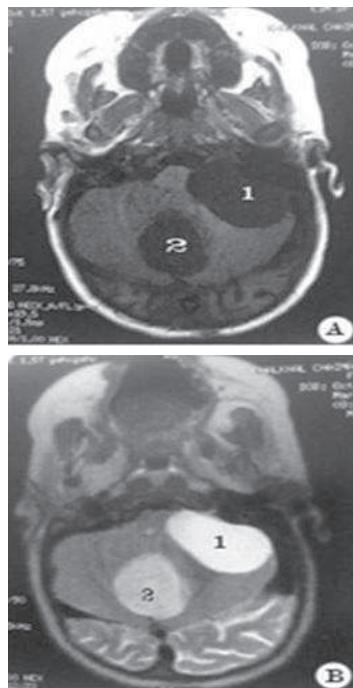


Fig 02 : IRM cérébrale en coupe axiale réalisée en mode T1 (a) et T2 (b) : Un kyste arachnoïdien de la région ponto-cérébelleuse gauche⁽¹⁾ apparu en hyposignal en T1 (a) et en hyper signal en T2 (b) et un kyste dermoïde vermien⁽²⁾ en hypo signal en T1 (a) et légèrement en hyper signal en T2 (b).

Une deuxième intervention chirurgicale est effectuée et permet l'exérèse totale du kyste dermoïde vermien à travers une craniectomie sub occipitale médiane (Fig. 3 a et b)

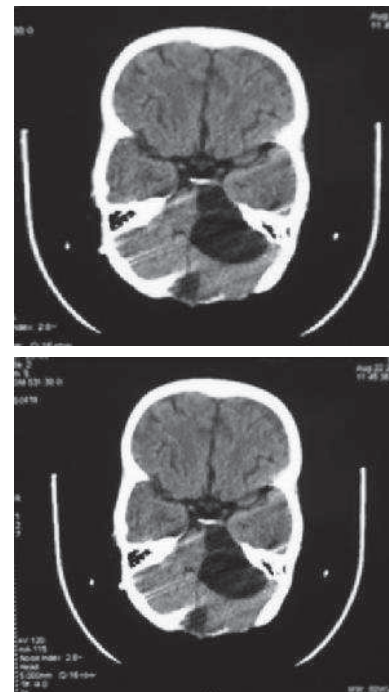


Fig. 3 : a) scanner cérébral post opératoire qui permet de visualiser l'exérèse totale du kyste dermoïde par voie sub occipitale médiane, ainsi que le kyste arachnoïdien de l'APC non encore opéré. b) La valve de dérivation ventriculo-péritonéale est en place et les ventricules de taille normal.

Après l'exérèse du kyste dermoïde, la démarche ébrieuse a totalement disparu mais trois mois après, la fillette est revenue avec une nouvelle symptomatologie faite de déviation latérale des yeux vers le coté droit, due a la souffrance du tronc cérébral, causée par l'augmentation de l'effet de masse exercé par le kyste arachnoïdien de l'angle ponto-cérébelleux gauche.

La patiente a été de nouveau admise à bloc opératoire ou une craniectomie rétro-sigmoïdienne est réalisée pour une

marsupialisation du kyste arachnoïdien : résection partielle de la paroi externe et sa communication avec la grande citerne, fenestration de la paroi interne le communicant ainsi avec les citernes pré-pontique et pré-bulbaire.

L'évolution postopératoire est marquée par la disparition de la déviation latérale des yeux et l'imagerie cérébrale de contrôle faite à six mois permet de constater la réduction de la taille du kyste arachnoïdien (Fig. 4).

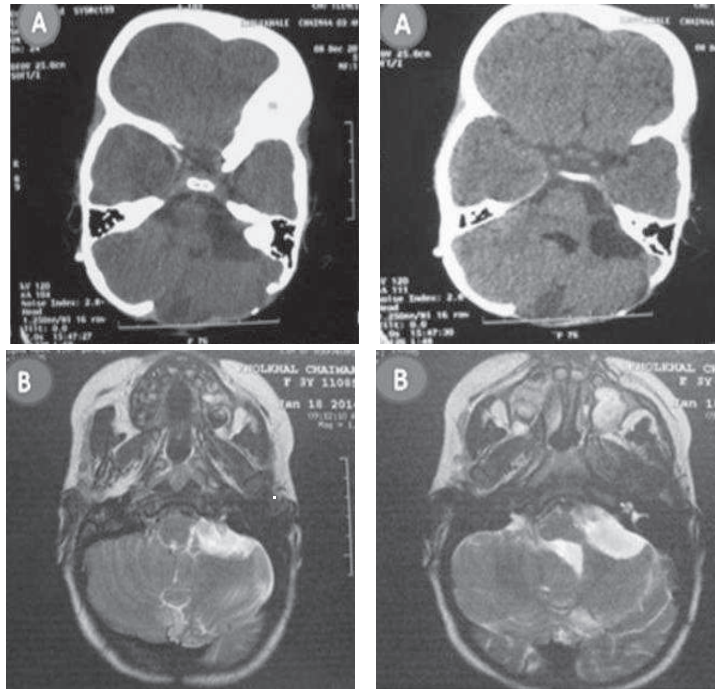


Fig. 4 : imagerie cérébrale post opératoire scanner cérébral (Fig. 4a) et IRM cérébrale (Fig. 4b) qui objectivent un affaissement du kyste arachnoïdien de l'angle ponto-cérébelleux et une exérèse totale du kyste dermoïde vermien.

DISCUSSION

Plusieurs théories ont été avancées pour expliquer l'étiopathogénie du kyste arachnoïdien, mais la théorie embryologique est la plus acceptée ; l'espace sous-arachnoïdien entre la pie-mère et l'arachnoïde est formé a partir du quatrième mois de la vie intra-utérine, résultant d'une dissection hydraulique par le LCR produit par le système ventriculaire primitive. A ce stade du développement embryonnaire, l'arachnoïde n'est pas bien différenciée et la dissection hydraulique peut se produire entre les deux couches de l'arachnoïde donnant un kyste arachnoïdien.

Pour le kyste dermoïde, la cause embryologique est également admise ; il résulte d'une anomalie de développement

embryonnaire entre la cinquième et la sixième semaine de la gestation, résultant d'une inclusion d'éléments ectodermique dans le tube neurale due à un défaut de fermeture de ce dernier.

Dans notre cas, il existe une association de deux anomalies de développement embryonnaire, ce qui soulève la question de savoir s'il existe un facteur étiologique commun à ces deux anomalies de développement.

Le kyste arachnoïdien représente 1% des néoformations intracrâniennes, la localisation sylvienne est la plus fréquente avec 50% des cas, alors que seulement 8% sont localisés au niveau de l'angle ponto-cérébelleux. Le kyste dermoïde représente 0.1 a 0.7% des néoformations intracrâniennes et a tendance

à se localiser sur la ligne médiane ou proche de la ligne médiane.

Dans le cas d'association kyste dermoïde, kyste arachnoïdien décrit par Chhang WH en 1989 tout comme le cas que nous rapportons ici, il est à remarquer un voisinage entre les deux lésions ; dans le cas décrit par Chhang WH le kyste arachnoïdien est dans la fosse moyenne et le kyste dermoïde est suprasellaire. A notre avis ce voisinage plaide encore une fois pour l'existence d'un facteur étiologique commun responsable d'une anomalie d'embryogenèse engendrant le kyste dermoïde et le kyste arachnoïdien.

Le kyste arachnoïdien de l'angle ponto-cérébelleux symptomatique s'exprime en général par des signes d'hypertension intracrânienne, une symptomatologie cérébelleuse, une souffrance des nerfs crâniens : V (névralgie trigéminal), VII (diplopie), VII (spasme de l'hémiface ou paralysie faciale), VIII (hypoacousie, acouphène, vertige) ; le kyste dermoïde vermien a une expression clinique qui est généralement faite d'un syndrome d'hypertension intracrânienne et un syndrome cérébelleux. Notre patiente a présenté un syndrome d'hypertension intra-crânienne, une déviation latérale des yeux vers la droite et une démarche ébrieuse.

Sur le plan thérapeutique, il existe plusieurs options :

-Pour le kyste arachnoïdien trois techniques chirurgicales sont décrites :

- a. La résection de la paroi kystique, qui nécessite une chirurgie à ciel ouvert.
- b. La fenestration de la paroi, qui peut se faire par endoscopie tout comme par microscopie.
- c. Les shunts cysto-péritonéal et cysto-subdural.

-Dans le cas du kyste arachnoïdien de l'angle ponto-cérébelleux, l'existence de septas intra kystique, le voisinage avec les structures nerveuses fines et le haut taux de récurrences en cas de fenestration sont en faveur d'une résection de la paroi kystique à ciel ouvert sous microscope opératoire. Bulent [10] remarque que pour le kyste arachnoïdien infratentorial la réduction de la taille n'est obtenu qu'après une large excision de sa paroi sous microscope opératoire. Chez notre patiente, une résection partielle de la paroi externe, associée à une fenestration de la paroi interne ont été réalisées.

Le kyste dermoïde est composé d'une paroi kystique épaisse faite d'un épithélium

squameux stratifié avec un contenu fait d'éléments dermiques, cellules graisseuses, cheveux, glandes sébacées. Son excision microchirurgicale totale est préférée, afin d'éviter tout risque de récurrence. Toutefois, devant une paroi kystique fermement adhérente à une structure nerveuse sensible, des fragments de capsule peuvent être laissés en place après les avoir prudemment coagulés, l'évolution de ces fragments est lente et ne nécessite pas un traitement complémentaire dans l'immédiat. Notre patiente présente un kyste dermoïde vermien, sans rapport avec le plancher du V4, permettant ainsi son exérèse totale.

Chez cette patiente la stratégie thérapeutique adoptée reposait sur une dérivation ventriculo-péritonéale en premier geste, chirurgie du kyste dermoïde en second et enfin chirurgie du kyste arachnoïdien, cette chronologie thérapeutique a été basée sur la manifestation clinique ; l'état inconscient dû à l'hydrocéphalie active a justifié la dérivation ventriculo-péritonéale en urgence ; le syndrome cérébelleux statique du au kyste dermoïde a justifié la programmation d'une chirurgie de ce kyste en deuxième lieu ; l'apparition secondaire d'une déviation latérale des yeux après les deux précédente chirurgies due à une compression du tronc cérébral par le kyste arachnoïdien a justifié le troisième temps opératoire sur ce kyste. Cette chronologie thérapeutique a été basée sur l'expression clinique alors que radiologiquement le kyste arachnoïdien était plus volumineux et comprimait le tronc cérébral ; n'était-il pas plus judicieux de commencer par le traitement de ce dernier, qui par son volume et sa compression du tronc cérébral présentait un risque vital et ceci en dépit de l'expression clinique du kyste dermoïde qui se résumait à une simple démarche ébrieuse.

CONCLUSION

Le kyste arachnoïdien tout comme le kyste dermoïde reste des pathologies rares, l'association de ces deux formations kystiques au niveau de la fosse cérébrale postérieure est par conséquent exceptionnelle.

La présence simultanée et voisine de ces deux lésions soulève la problématique de l'existence d'un éventuel facteur commun, qui serait responsable d'un trouble du développement embryonnaire, a la fois au niveau du tube neurale responsable du kyste dermoïde et au niveau des espaces sous-arachnoïdiens responsable de la formation du kyste arachnoïdien.

REFERENCES

- 1] CHHANG WH, SHARMA BS, SINGH K, SURI S, MARWAHA RK, KAK VK. A middle fossa arachnoid cyst in association with a suprasellar dermoid cyst. *Indian Pediatr.* 1989 Aug;26(8):833-5.
- 2] RUI MIGUEL FERRERIA RATO,* LIA BRANCO PAPPAS MIKAIL, BERNARDO OLIVERIA RATILAL, Dermoid tumor of the lateral wall of the cavernous sinus. Department of Neurosurgery, Centro Hospitalar de Lisboa Portugal
- 3] DR JUAN F MARTÍNEZ-LAGE, Extradural dermoid tumours of the posterior fossa. and reprint requests to : Regional Service of Neuro surgery, 'Virgen de la Arrixaca' University Hospital, National Health Service, El Palmar, E-30120 Murcia, Spain.
- 4] DR YURANGA WEERAKKODY AND DR LAUGHLIN DAWES ET AL : Intracranial dermoid cyst.
- 5] VALENTINE LOGUE and KENNETH TILL Posterior fossa dermoid cysts with special reference to intra cranial infection . *J. Neurol. Neurosurg. Psychiat.*, 1952, 15, 1. St. George's Hospital, London.
- 6] AJLA RAHIMIĆ-ČATIĆ*, MAIDA NIKŠIĆ, ZLATA KADENIĆ. Ruptured intracranial dermoid cyst: a case report. *Journal of Health Sciences. Clinic of Radiology, CCU of Sarajevo, Bolnička 25, Sarajevo, Bosnia and Herzegovina*
- 7] SOONTAREE MOONRINTA, M.D. Intracranial dermoid tumor : case report and literature review. Department of Radiology, Nakornping Hospital, Chiang Mai
- 8] SOTARO HIGASHI, KENJI TAKINAMI, AND JUNKOH YAMASHITA Occipital Dermal Sinus Associated with Dermoid Cyst in the Fourth Ventricle.
- 9] HASAN YERLI, LEYLA KANSU, CELIL CABBARPUR, ERDINC AYDIN. Arachnoid Cyst of the Cerebellopontine Angle: A Case Report*. From the Departments of Radiology (HY), and Otolaryngology-Head and Neck Surgery (LK, CC, EA), Baskent University, Ankara, Turkey
- 10] DUZ, SERDAR KAYA, MEHMET DANEYE MEZ , ENGIN GONUL. Surgical Management Strategies of Intracranial Arachnoid Cysts: A Single Institution Experience of 75 Cases. Bulent Gulhane Military Medical Academy, Department of Neurosurgery, Ankara, Turkey
- 11] GABRIEL ZADA, M.D., MARK D. KRIEGER, M.D., SEAN A. MCNATT, M.D., IRA BOWEN, B.S., AND J. GORDON MCCOMB, M.D. Pathogenesis and treatment of intracranial arachnoid cysts in pediatric patients younger than 2 years of age. Department of Neuro surgery, Childrens Hospital Los Angeles, Keck School of Medicine of University of Southern California, Los Angeles, California
- 12] PRIYANTHI B GJERDE1, MARIT SCHMID3, ÅSA HAMMAR3,4 AND KNUT WESTER1,2*. GJERDE ET AL. Intracranial arachnoid cysts: impairment of higher cognitive functions and post operative improvement. *Journal of Neuro developmental Disorders* 2013, 5:21
- 13] HSUAN-HO CHEN, CHIN-KUO CHEN*. Arachnoid Cyst Presenting With Sudden Hearing Loss. Department of Otolaryngology, Chang Gung Memorial Hospital, Taoyuan, Taiwan, R.O.C.
- 14] MOHAMMED BENZAGMOUT, MD, SANAE AGHARBI, MD, KHALID CHAKOUR, MD. Dermoid cyst of the posterior fossa.
- 15] S.K. VENKATESH, R.V. PHADKE, P. TRIVEDI,* D. BANNERJI*. Asymptomatic Spontaneous Rupture of Suprasellar Dermoid Cyst : A Case Report. Departments of Radiodiagnosis and Neurosurgery* Sanjay Gandhi Post graduate Institute of Medical Sciences Rae Bareilly Road, Lucknow - 226 014, India.
- 16] BAYRAM ÇRAK1, NEJMI KYMAZ2, MEMDUH KERMAN Cerebellar dermoid cysts with hydrocephalus. . *journal of Pediatric Neurology*, Vol. 2, No. 3, July-Sept, 2004, pp. 163-166. 1 Hospital, Isparta, Turkey.