

REGIME HYPERLIPIDIQUE ET PROCESSUS ATHEROSCLEREUX CHEZ RATTUS NORVEGICUS

Reçu le 02/01/2004 – Accepté le 26/03/2008

Résumé

Notre travail a consisté en l'administration d'un jaune d'œuf cuit durant une année chez *Rattus norvegicus* classé parmi les modèles athérorésistants. Des désordres plasmatiques (hypertriglycéridémie et hypercholestérolémie) sont enregistrés. Les profils électrophorétiques des lipoprotéines affichent une baisse des molécules cardioprotectrices (HDL) et une augmentation des molécules d'athérogénicité (VLDL- LDL) témoignant d'un état proathérogène. L'observation sur plusieurs coupes histologiques des images d'agrégations sanguines traduit la réaction inflammatoire du processus athéroscléreux. Nous enregistrons également l'atteinte des composants conjonctifs (collagènes et lames élastiques) et cellulaires (cellules musculaires lisses) de la paroi aortique. Suite à ce protocole expérimental *Rattus norvegicus* a fini par céder aux effets délétères d'un régime riche en lipides et nous a permis d'apprécier certaines altérations athéroscléreuses de la paroi aortique.

Mots clés : Athérosclérose, oxydation, cellules musculaires lisses aortiques.

Abstract

Our studies is based on administration off one egg yolk/day for 12 months to the atheros resistant animal *Rattus norvegicus*. The plasmatic disorders (hypertriglyceridemia and hypercholesterolemia) are unregistered. The electrophoretic profiles of lipoproteins show the decreases of the HDL, cardiovascular protector molecule, and the increases of the atherogenic particles VLDL-LDL constitute the hallmarks of proatherogenic state. The histological examination of the thoracic aorta show a blood aggregation expressing the inflammatory character of the atherosclerosis process. We note the disorganisation of the conjunctive tissue (collagens, elastins) and the cellular composites like smooth muscle cells of the aorta. At the end of the experimental protocol, *Rattus norvegicus* let to its deleterious effects and allow to appreciate some atherosclerosis alterations of the aorta.

Keywords : Atherosclerosis, oxidation, smooth muscle cells.

N. HAMLAT¹
S. NEGGAZI¹
Y. BENAZZOUG²
G. KACIMI³
S. CHAÏB⁴
S. AOUICHAT-BOUGUERRA¹

¹ Equipe de Nutrition et Métabolisme. Laboratoire de Nutrition et Métabolisme (LBPO), BP N° 32, 16111, El Alia Bab Ezzouar Alger.

² Equipe de la Matrice Extracellulaire Laboratoire de Nutrition et Métabolisme (LBPO), BP N° 32, 16111, El Alia Bab Ezzouar Alger.

³ Laboratoire de Biochimie Hôpital Central de l'Armée, Aïn Naâdja Alger.
⁴ Laboratoire d'Immunologie. Hôpital Central de l'Armée, Aïn Naâdja Alger.

ملخص

ان مرض الأوعية الدموية متعددة الأسباب دراسته مباشرة عند الإنسان ليست بهينة. لذلك اختيار الحيوان المناسب و التجربة المناسبة يساعد في فهم بعض ظواهر هذا المرض دراستنا دامت 12 شهرا متمثلة في إطعام الفار الأبيض بصفار البيض كل يوم. سجلنا اضطرابات بلاسمية. عملية فصل الليبوبروتينين بينت انخفاض المسببة VLDL-LDL المركبات الحامية للجهاز القلبي و الأوعية وزيادة نسبة HDL المرض الأوعية الدموية وهذا أما يثبت وجود عوامل مساعدة على ظهور المرض.

من خلال مقاطع أجريت في الشريان تم ملاحظة صور تجمع دموي التي تدل على ان مرض الأوعية الدموية متعلق باضطرابات في المركبات الجدار الوعائي من أنسجة و خلايا بنائية على هذه المعلومات استنتجنا أن الفار الأبيض لم يتمكن من الصمود أمام هذا الغذاء الذي سبب له اضطرابات في الأوعية الدموية.

الكلمات المفتاحية : مرض الاوعية الدموية , الاكسدة , خلايا عضلية ملساء

Les maladies cardiovasculaires constituent la principale cause de mortalité et d'invalidité dans le monde. Anand [1] prévoit que les maladies cardiovasculaires atteindront des proportions pandémiques d'ici l'année 2020. Bien que les causes majeures des maladies cardiovasculaires soient bien établies et expliquent la majorité des décès cardiovasculaires, la prévalence des facteurs de risque est en cours de recherche.

Pour cela, l'étude de divers aspects de ces maladies par l'utilisation de modèles animaux expérimentaux, afin de reproduire certains événements caractéristiques du processus athéroscléreux, s'avère incontournable.

Dans l'étiologie de l'athérosclérose, les régimes hyperlipidiques en général et hypercholestérolémique en particulier sont reconnus comme des facteurs de risque classiques des maladies cardiovasculaires [2, 3]. Durant ces dernières décennies, leur contribution dans la régulation des réponses immunitaires et inflammatoires au cours de l'athérogenèse a été largement impliquée [3]. Le mécanisme par lequel ils induisent le développement des lésions athéroscléreuses commence à être élucidé, incriminant en premier lieu les produits d'oxydation des lipoprotéines de faible densité (LDL) [4]. La susceptibilité de ces particules plasmatiques à l'oxydation est hautement variable car elle est liée à leur contenu en triglycérides, acides gras polyinsaturés (PUFA), vitamine E et peroxydes lipidiques ainsi qu'à certaines conditions pathologiques telles l'hypercholestérolémie, le diabète et l'hypertension artérielle.

A ce titre et afin de mieux apprécier l'influence de régimes hyperlipidiques au niveau plasmatique et sur la structure de la paroi aortique, nous avons utilisé comme régime athérogène, le jaune d'œuf cuit. Ce dernier est constitué par une association de plusieurs variétés de lipides notamment le cholestérol, les triglycérides et les acides gras saturés et insaturés.

La formation et la présence des produits d'oxydation y sont déterminants pour conduire à un dysfonctionnement de l'endothélium et déclencher un stress oxydatif [5]. Les lipides constituent donc un facteur de l'environnement nutritionnel important dans la formation de la plaque d'athérome [6]. Par ailleurs, au delà des quantités présentes dans le plasma, leur l'oxydation constitue un facteur déclenchant [7].

La capacité d'oxydation plus au moins grande des lipides ingérés est cruciale. L'étude est réalisée chez *Rattus norvegicus*, classé parmi les athérorésistants mais qui a toutefois présenté quelques sensibilités à certains régimes et agents [8, 9]. Nous avons procédé à un suivi pondérale et métabolique mensuels ainsi qu'à l'étude électrophorétique des lipoprotéines plasmatiques. En fin d'expérimentation, une étude histomorphologique de l'aorte thoracique est réalisée.

MATÉRIEL ET METHODES

ANIMAUX

L'expérimentation est effectuée sur 16 rats wistar mâles et femelles provenant de l'animalerie de la faculté des sciences biologiques, de l'USTHB. De poids moyen de 148±25 g, les animaux sont répartis en deux groupes: les témoins reçoivent 15 g/j d'aliment standard de laboratoire soit 46,5 Calories/j. Les animaux soumis au régime hyperlipidique reçoivent en plus du régime standard de laboratoire (15 g/j), 1 jaune d'œuf cuit /j soit une prise journalière de 126,5 Calories et cela durant une période de 12 mois.

L'aliment standard de laboratoire fourni par l'ONAB a la composition centésimale suivante :

- Protéines brutes	22
- Matières grasses	3
- Matières minérales	6
- Cellulose	3 (max)
- Méthionine	0,5
- Méthionine + cystéine	0.84
- Lysine	1,1
- Calcium	1
- Phosphore	0,5
- Extractif non azoté	44

Par kilogramme d'aliment standard de laboratoire, les vitamines et oligoéléments retrouvés sont :

Vitamine A	10180 UI		
Vitamine D3	2000 UI		
Vitamine E	15 mg	Le fer	7,6 mg
Vitamine K3	1,5 mg	Le cuivre	7,6 mg
Vitamine B3	8,9 mg	Le zinc	46 mg
Vitamine B6	0,9 mg	le cobalt	0,9 mg
Vitamine B12	0,02 mg	le sélénium	0,05 mg
Vitamine B1	2 mg	l'iode	0,98 mg
Vitamine B2	4 mg	le manganèse	73 mg
Vitamine PP	25 mg		

Le régime lipidique est à base de jaune d'œuf cuit. La composition en g pour 100 g de jaune d'œuf est la suivante :

- Eau	40- 46
- Matières sèches	43,5-50
- Protéines	13,5-17,5
- Lipides	30- 34
▪ Saturés	10,5-12
▪ Monoinsaturés	16,5 -19
▪ Polyinsaturés	variables
▪ Cholestérol	1,2 - 1,35
- Glucides	0,15 - 0,25
- Cendres	1 - 1,5
- Calories	370 - 400 Calories.

La composition en vitamines et sels minéraux ($\mu\text{g}/100\text{g}$ d'œufs) :

- Vitamine A	1000
- Vitamine D	5
- Vitamine E	5000
- Vitamine K	100
- Phosphore	540
- Fer	6,5

Régime standard de laboratoire enrichi en lipides :

L'apport lipidique chez *Rattus norvegicus* est représenté par un jaune d'œuf entier par jour (~ 80 Calories) en plus de 15 g d'aliment de laboratoire (46,5 Calories) soit une diète journalière de **126,5 Calories**.

TECHNIQUES ANALYTIQUES

Le prélèvement mensuel du sang est réalisé au niveau du plexus rétro-orbital de l'œil de l'animal vigile. Une partie du plasma fraîchement recueillie sur tube sec est utilisée pour l'analyse électrophorétique des lipoprotéines, par électrophorèse horizontale sur gel d'agarose par le kit REP LIPIDE- Lp(a) [10], le reste est conservé à -20°C pour le dosage des paramètres biochimiques (glycémie, triglycéridémie, cholestérolémie et protéinémie) par des méthodes colorimétriques enzymatiques à l'aide de kits BioMérieux.

La détection et la quantification des lipoprotéines ont été réalisées par le kit REP LIPIDE-Lp(a) par électrophorèse horizontale sur gel d'agarose selon la méthode de Kalwakami., 1989. Les lipoprotéines sont séparées en fonction de leur point isoélectrique et de leur poids moléculaire sur gel d'agarose dans un tampon barbital, par électrophorèse horizontale. Sur ce gel d'agarose les lipoprotéines migrent de la cathode vers l'anode.

- Les sérums doivent être fraîchement prélevés, 40 μl de sérum sont déposés dans chaque puits de la barrette.
- Le tampon REP-PREP est étalé au centre de la chambre de migration.
- La plaque de gel est fixée dans la chambre de migration après orientation et étalement du tampon de migration.
- La plaque de gel est sortie et colorée pendant 2 min dans le colorant Fat red 7B. La décoloration est réalisée dans deux bains successifs du décolorant de Fat red 7B 52, suivis d'un rinçage final dans l'eau distillée. Le gel est séché à 60°C .
- Evaluation qualitative de la plaque par la visualisation des différentes fractions.
- Evaluation quantitative de chaque fraction à l'aide d'un densitomètre à 525 nm.

TECHNIQUES HISTOLOGIQUES

Pour l'étude structurale, l'aorte est fixée dans le bouin aqueux et colorée au trichrome de Masson selon Martoja & Martoja [11].

ANALYSE STATISTIQUE

Les résultats présentés sont les moyennes affectées de l'écart type et comparées par l'application du test « t » de Student. La différence est :

- Non significative si $p > 0,05$
- Significative si $* p \leq 0,05$
- Très significative si $** p < 0,01$
- Hautement significative si $*** p < 0,01$
- Très hautement significative si $**** p < 0,0001$

RESULTATS

- **Evolution du poids corporel** : Nous remarquons une augmentation progressive au cours du temps, aussi bien pour les animaux témoins que pour ceux soumis au régime standard de laboratoire enrichi en lipides (RSL). Chez les animaux soumis au régime lipidique, cette augmentation est très significative au 4^{ème} et 6^{ème} mois elle demeure significative aux deux derniers mois de l'expérimentation (Figure 1).

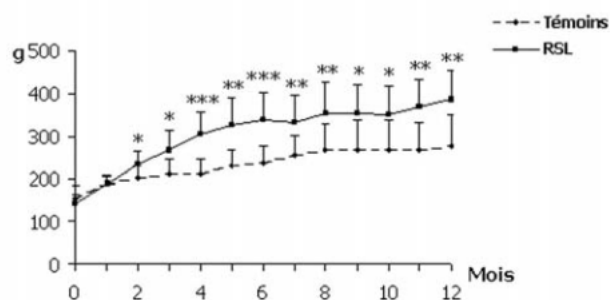


Figure 1: Evolution du poids corporel chez *Rattus norvegicus* soumis au régime standard de laboratoire enrichi en lipides (RSL) pendant 12 mois.

Les valeurs sont les moyennes \pm l'écart type. * $P < 0,05$; ** $P < 0,01$; *** $P < 0,001$.

- **Evolution des paramètres biochimiques plasmatiques**

La glycémie : Une légère augmentation de la glycémie est observée chez les animaux soumis à la surcharge lipidique comparativement aux témoins correspondants. Cette augmentation est révélée significative au cours de plusieurs mois de l'expérimentation (3^{ème}, 4^{ème}, 5^{ème}, 7^{ème}, 10^{ème}, et 11^{ème} mois)(figure2).

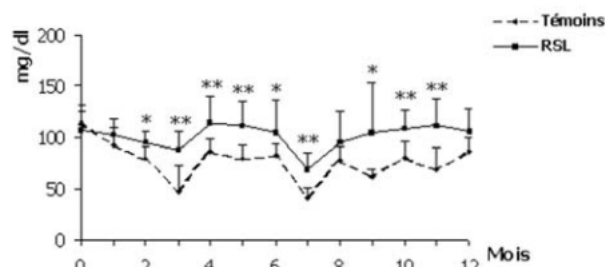


Figure 2. Variations de la glycémie chez *Rattus norvegicus* soumis au régime standard de laboratoire enrichi en lipides (RSL) pendant 12 mois.

Les valeurs correspondent à des moyennes affectées de l'écart type. * $p < 0,05$; ** $p < 0,01$.

La triglycéridémie : En ce qui concerne les triglycérides plasmatiques, d'importantes variations individuelles sont observées, notamment chez le groupe soumis au régime hyperlipidique. Pour les témoins, la valeur moyenne de la triglycéridémie au cours des 12 mois de l'expérimentation est de $52,75 \pm 12$ mg/dl. En ce qui concerne le groupe soumis au régime hyperlipidique, nous relevons une augmentation sensible après trois mois ($138,5 \pm 100$), une augmentation significative au 7^{ème} mois (233 ± 143) et très significative au 10^{ème} mois (252 ± 117 mg/dl) (Figure 3).

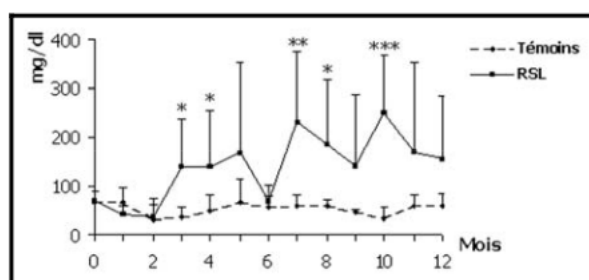


Figure 3: Variations des triglycérides plasmatiques chez *Rattus norvegicus* soumis au régime standard enrichi en lipides pendant 12 mois.

Les valeurs correspondent à des moyennes affectées de l'écart type. * $P < 0,05$; ** $P < 0,01$; *** $P < 0,001$; **** $P < 0,0001$

La cholestérolémie : La cholestérolémie augmente sensiblement à partir du 3^{ème} mois; elle est statistiquement très significative au 6^{ème} mois puisqu'elle atteint $124,1 \pm 37$ mg/dl contre $68,3 \pm 15$ mg/dl chez les témoins. Il en est de même au 7^{ème} mois où nous enregistrons $162,2 \pm 47$ mg/dl contre $65,7 \pm 30$ mg/dl chez les témoins correspondants. Notons que cette hypercholestérolémie persiste jusqu'à la fin de l'expérimentation (Figure 4).

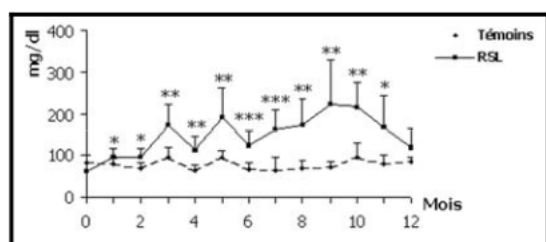


Figure 4: Variations du cholestérol plasmatique chez *Rattus norvegicus* soumis au régime standard enrichi en lipides pendant 12 mois.

Les valeurs sont les moyennes \pm l'écart type. * $p < 0,05$; ** $p < 0,01$; *** $p < 0,001$; **** $p < 0,0001$

La protéinémie : Les protéines plasmatiques sont peu modifiées. Chez les témoins, la protéinémie moyenne au cours des 12 mois est de $76,11 \pm 6$ g/l, celle des animaux expérimentés est de $83,21 \pm 9$ g/l. L'étude statistique révèle une augmentation significative au 3^{ème}, 6^{ème} et 10^{ème} mois de l'expérimentation (Figure 5).

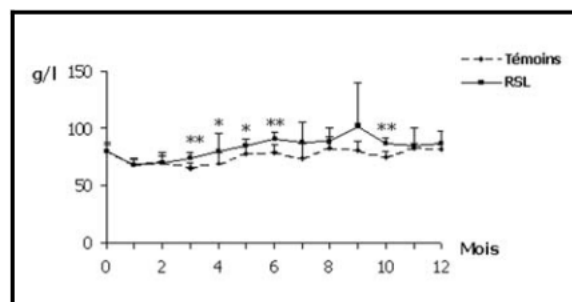


Figure 5: Variations des protéines plasmatiques totales chez *Rattus norvegicus* soumis au régime standard enrichi en lipides pendant 12 mois.

Les valeurs sont les moyennes affectées de l'écart type. * $p < 0,05$; ** $p < 0,01$.

• **Etude de l'électrophorèse des lipoprotéines plasmatiques :**

Chez *Rattus norvegicus*, l'électrophorèse des lipoprotéines montre qu'en début d'expérimentation et en comparaison avec le groupe témoin, le taux des LDL augmente significativement chez le groupe soumis au régime athérogène. Les molécules de HDL quant à elles affichent une baisse très significative. L'augmentation des LDL reste significative en fin d'expérimentation (Figure 6).

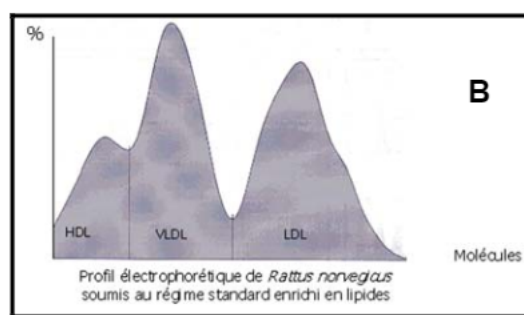
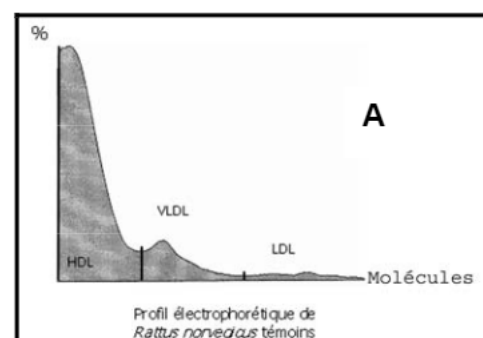


Figure 6: Profils électrophorétiques des lipoprotéines plasmatiques chez *Rattus norvegicus* soumis au régime standard de laboratoire enrichi en lipides pendant 12 mois. A: Témoins; B: soumis au régime standard enrichi en lipides

- **Structure de l'aorte**
- L'examen morphologique au trichrome de Masson nous révèle les structures conjonctives en vert, le cytoplasme en rose et les noyaux en brun. L'aorte

de *Rattus norvegicus* témoin (Figure 7.a) est tapissée au niveau de la surface interne par l'endothélium. La face profonde des cellules endothéliales repose sur une lame basale mince et discontinue qui sépare l'endothélium des couches sous-endothéliales conjonctives de l'intima. La limitante élastique interne sépare cette dernière de la média.

- La média ou tunique moyenne de la paroi artérielle est constituée de noyaux de CML, entourées de quantités variables de collagènes et de fibres élastiques.
- L'adventice ou tunique externe est reconnaissable à la présence de faisceaux lâches de collagènes. La limite avec la média est habituellement marquée par du tissu élastique organisé en limitante élastique externe.
- Après un an d'administration de régime athérogène sous forme de jaune d'œuf cuit additionné au régime standard de laboratoire chez *Rattus norvegicus*, l'aorte de ce dernier montre une véritable désorganisation et de nombreuses altérations (Figure 7. b, c, d, e).
 - Ainsi, les photos (figure 7. b, c) montrent l'agrégation de cellules sanguines au niveau intimal. Nous observons également la rupture des lames élastiques à plusieurs endroits et plus particulièrement dans la région proche de l'intima ainsi que le dépôt de matériel conjonctif notamment les collagènes mais également du matériel cellulaire comme les CML aortiques qui sont anormalement trouvées dans le sous-endothélium (Figure 7. d).
- Dans d'autres coupes, nous observons dans l'espace sous-endothélial des régions à aspect probablement spumeux qui nous font penser aux stries lipidiques, où les lipides dissous au cours de la fixation ont laissé des plages blanches (Figure 7. d).
- En outre, nous avons observé sur différentes coupes des images de désorganisation de la structure de l'aorte notamment la fragmentation et parfois même l'absence des lames élastiques. Des CML à noyaux arrondis n'adhèrent plus à la matrice extracellulaire environnante ainsi que l'envahissement de la média par le tissu conjonctif forment par endroits des épaissements qui font saillie dans la lumière aortique (Figure 7. e).

DISCUSSION

L'étude réalisée a concerné l'influence d'un régime enrichi en lipides durant 12 mois sur le développement du processus athéroscléreux chez le rat de laboratoire *Rattus norvegicus*. Le régime athérogène choisi pour cette étude et administré sous forme de jaune d'œuf cuit est non seulement riche en cholestérol mais également en triglycérides, acides gras saturés et polyinsaturés. Par

ailleurs, étant donné la classification de *Rattus norvegicus* parmi les athérorésistants [27, 28], la quantité de la ration journalière du régime lipidique est constituée d'un jaune d'œuf cuit et la durée de l'expérimentation est de 12 mois.

L'administration à long terme de ce régime a provoqué des désordres tant plasmatiques que tissulaires. Ainsi, l'hypertriglycémie et l'hypercholestérolémie qui sont des facteurs déclenchant très puissants des lésions athérosclérotiques [12, 13] s'installent progressivement dès le début du régime et restent maintenues pendant toute l'expérimentation. Avec l'hypertriglycémie et l'hypercholestérolémie l'accélération et la sévérité de l'athérosclérose sont plus importantes puisqu'elles représentent l'un des facteurs du stress oxydatif via la production des radicaux libres [14]. Cet état est en faveur d'une désorganisation des fonctions de l'endothélium [15].

L'analyse par électrophorèse horizontale des lipoprotéines plasmatiques de *Rattus norvegicus* soumis au régime athérogène révèle des profils qui affichent une augmentation importante des VLDL et LDL reconnus comme étant des lipoprotéines très hautement athérogènes puisqu'elles véhiculent le cholestérol estérifié vers les cellules pariétales [16].

Par ailleurs, nous avons observé une diminution tout aussi importante des HDL, molécules cardioprotectrices puisqu'elles permettent l'efflux de cholestérol vers le foie [17]. Les LDL sont retenues dans la MEC intimale où la LPL présente joue un rôle de bridge moléculaire, augmentant le temps de résidence de ces particules au niveau de la matrice intimale ainsi que le degré de leur oxydation [18]. Ces molécules oxydées favorisent la formation des cellules spumeuses après endocytose via récepteurs scavengers [19,20]. Les fractions des HDL possédant plusieurs actions antiathérogéniques liées à leurs activités antioxydantes et antiinflammatoires [21] se trouvent très diminuées.

Les coupes d'aortes provenant de *Rattus norvegicus*, soumis au régime athérogène ont révélé un important recrutement de cellules sanguines hématies et leucocytes notamment ; des monocytes, des lymphocytes ainsi que des polynucléaires ont pu être identifiés. Ceci caractériserait une véritable réaction inflammatoire en réponse à l'agression du régime hyperlipidique. Ces résultats rejoignent les travaux de Calder *et al.*, [22] qui montrent l'influence d'un régime hyperlipidique hypercholestérolé sur la régulation des réponses immunitaires et inflammatoires impliquées dans l'athérogenèse. Selon Han *et al.*, [3] la quantité et la qualité des graisses affecteraient ces processus.

De nombreux travaux ont montré des différences métaboliques aortiques entre des espèces athérosensibles et athérorésistantes. Les aortes des espèces peu athérosensibles sont mieux pourvues en enzymes du cycle de Krebs, en estérases lipolytiques, en ATPases et en enzymes lysosomales; [23, 24]. Selon Hadjiisky *et al.*, [25]

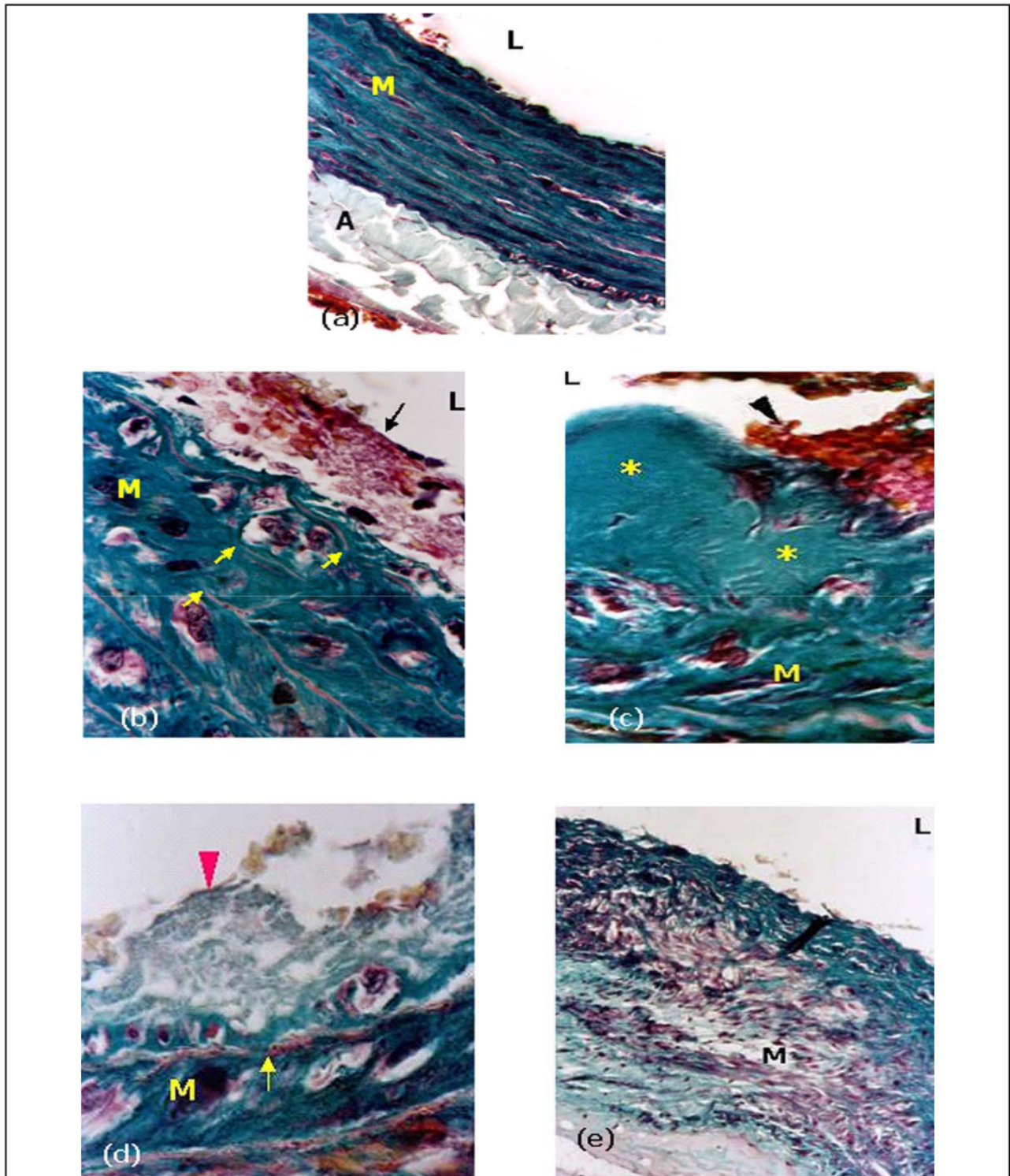


Figure 7: Histologie de l'aorte chez *Rattus norvegicus* témoins et soumis au régime standard de laboratoire pendant 12 mois.
 a. L'aorte de *Rattus norvegicus* témoin présente ; l'intima, la couche la plus interne ; la média la couche moyenne et l'adventice, la couche la plus externe (Gr x 40).
 b. Rupture des lames élastiques à plusieurs endroits (flèches jaunes) et accumulation du matériel conjonctif et cellulaire dans l'espace sous endothéliale et interlamellaire (étoiles jaunes). L'agrégation sanguine (flèche noire) semble constituée de plaquettes sanguines, de leucocytes et d'hématies (Gr x 100).
 c. Dépôt de caillot sanguin au niveau de l'intima (tête de flèche noire), qui présente un épaississement très prononcé donnant l'aspect d'une plaque fibreuse (astérisques jaunes) (Gr x 100).
 d. Altération importante de l'intima par dépôt important de matériel amorphe (probablement spumeux) dans le sous-endothélium (Gr x 100).
 e. La paroi d'aorte présente un épaississement focalisé très prononcé de la média, caractérisé par la désorganisation importante des lames élastiques, se traduisant par l'apparition de petits fragments d'élastine, le changement phénotypique des CML, lesquelles détruisent la matrice normale de la média pour migrer vers l'intima. Les lipides, dissous au cours de la fixation, ont laissé des plages blanches (Gr x 100).
 A: Adventice ; L: Lumière ; M: Média.

Rattus norvegicus présente une activité enzymatique importante des estérases et de la cholinestérase. Après administration de régime athérogène chez *Rattus norvegicus* des altérations dans la structure de l'aorte sont observées notamment au niveau de l'intima et la media.

Nous avons remarqué également la rupture de la limitante élastique interne à plusieurs endroits, ce qui a favorisé le dépôt de matériel cellulaire et fibreux. Ainsi, nous avons observé la désorganisation de l'endothélium et de l'espace sous endothélial qui présente parfois des zones à aspect clair au centre, probablement spumeux et dense à la périphérie, caractérisées par le dépôt de matériel fibreux indicatif de la charpente fibreuse de jeunes plaques riches surtout en collagènes [26].

La réponse de *Rattus norvegicus* au régime athérogène suite à une durée d'expérimentation de douze mois et à une ration de régime athérogène de 126,5 Calories /j nous a permis d'apprécier des altérations athéroscléreuses de l'intima et de la média. Ces résultats ne rejoignent pas ceux de plusieurs auteurs [27, 28] qui ont classé le rat parmi les animaux athérorésistants car un simple régime hyperlipémiant n'induit pas chez lui d'athérosclérose. Toutefois des régimes associant cholestérol et autres agents agressent et provoquent des infiltrations soudanophiles de la média artérielle [29, 30].

Dogru-Abbasoglu et ses collaborateurs [31] ont montré qu'un régime associant cholestérol et méthionine pendant 6 mois, n'induit pas chez le rat un stress oxydatif et des altérations athéroscléreuses au niveau de l'aorte, cependant il affecte la balance prooxydante-antioxydante du foie.

L'équipe d'Ozmen [32] par contre a considéré que le rat soumis à une diète hypercholestérolémique est un bon modèle pour l'étude des cellules dendritiques vasculaires impliquées dans les réponses immunitaires et inflammatoires au cours de l'athérogenèse.

Au niveau de l'aorte ils ont indiqué des zones athérorésistantes et des zones athérosensibles où s'accumulent des cellules T et des macrophages ainsi que les cellules dendritiques. Chez nos animaux, après douze mois, l'aorte de *Rattus norvegicus* a fini par céder aux effets délétères du régime athérogène étant donné les altérations caractéristiques du processus athéroscléreux observées.

BIBLIOGRAPHIE

- [1]- Anand S S., "The value of studying gene-environment interactions in culturally diverse populations", *Rev. Can. Physiol. Pharmacol.*, **83**, (2005), pp. 42-46.
- [2]- Kan-Merchant N., Penumetcha M., Meilhac O., Parthasarathy S., "Oxidized fatty acids promote atherosclerosis only in the presence of dietary cholesterol in low-density lipoprotein receptor Knockout mice", *J. Nutr.*, **132**, (2002), pp. 3256 – 3262.
- [3]- Han SN., Leka LS., Lichtenstein AH., Ausman LM., Schaefer EJ and Meydani SN., "Effect of hydrogenated and saturated, relative to polyunsaturated, fat on immune and inflammatory responses of adults with moderate hypercholesterolemia", *J. Lipid. Res.*, **43**, (2002), pp. 445 – 452.
- [4]- Stocker R and Keaney J F., "Role of oxidative modifications in atherosclerosis", *Physiol. Rev.*, **84**, (2004), pp 1381- 1478.
- [5]- Schwab US., Ausman LM., Vogel S., Li Z., Lammi-Keefe CJ., Goldin BR., Ordovas JM., Schaefer EJ., Lichtenstein AH., "Dietary cholesterol increases the susceptibility of low density lipoprotein to oxidative modification", *Atherosclerosis*, **149**, (2000), pp. 83-90.
- [6]- Hennig B., Toborek M and McClain CJ., "High-energy diets, fatty acids and endothelial cell function: implications for atherosclerosis", *Am. Coll. Nutr.*, **2**, (2001), pp. 97-105.
- [7]- Spiteller G., "Are lipid peroxidation processes induced by changes in the cell wall structure and how are these processes connected with diseases? ", *Med. Hyp.*, **60**, (2003), pp. 69 – 83.
- [8]- Hadjiisky P., Renais J., Scebat L., "A comparative study of the arterial tissue metabolism atherosensitive and atheroresistant species. Comparison between rabbit and rat aortas", *Paroi Artérielle.*, **7**, (1981), pp. 155 – 165.
- [9]- Hadjiisky P., Bourdillon MC., Grosogeat Y., "Experimental models of atherosclerosis. Contribution limits and trends", *Arch. Mal. Coeur. Vaiss.*, **84**, (1991), pp.1593 – 15603.
- [10]- Kalwakami K., "A rapid electrophoretic method for the detection of serum Lp(a) lipoprotein", *Clin. Chem. Acta.*, **185**, (1989), pp.147-156.
- [11]- Martoja R. et Martoja P.M., "Initiation aux techniques de l'histologie animale", Ed., Masson, 2^{ème} édition, (1967), pp.296 – 300.
- [12]- Vidon C., Boucher P., Cachefo A., Peroni O., Diraison F and Beylot M., "Effects of isoenergetic high-carbohydrate compared with high-fat diets on human cholesterol synthesis and expression of key regulatory genes of cholesterol metabolism", *Am. J. Clin. Nutr.*, **73**, (2001), pp. 878 - 884.
- [13]- Andréeva-Gatéva., "Récepteurs activables par les proliférateurs des peroxisomes (PPAR) : leur implication dans le métabolisme des hydrates de

- carbone et des lipides", *Ann. Biol. Clin.*, **61**, (2003), pp. 295 – 303.
- [14]-Betteridge DJ., "What is oxidative stress?", *Metabolisme.*, **49**, (2000), pp. 3 – 8.
- [15]-Bird DA., Tangirala RK., Fruebis J., Steinberg D., Witztum JL and Palinski W., "Effect of probucol on LDL oxidation and atherosclerosis in LDL receptor-deficient mice", *J. Lip. Res.*, **9**, (1998), pp. 1079 – 1090.
- [16]-Beckman JS., Beckman TW., Chen J., Marshall PA., Freeman BA., "Apparent hydroxy radical production by peroxynitrite: implications for endothelial injury from nitric oxide and superoxide", *Proc. Natl. Acad. Sci. USA.*, **87**, (1990), pp.1620 – 1624.
- [17]-Wieland H., Seidel D., Wiegand V., Kreuzer H., "Comparison of the lipoprotein profile with the results of coronary angiography", *Atherosclerosis*, **36**, (1980), pp.269 – 280.
- [18]-Schaefer EJ., Foster DM., Jenkins LL., Lindgren FT., Berman M., Levy RI., Brewer HB., "The composition and metabolism of high density lipoprotein subfractions", *Lipids*, **14**, (1979), pp. 511 – 522.
- [19]-Oorni K., Markku PO., Ala-Korpela M and Kovanen PT., "Aggregation, fusion, and vesicle formation of modified low density lipoprotein particles: molecular mechanisms and effects on matrix interactions. *J. Lipid. Res.*, **41**, (2000), pp. 1703 – 1714.
- [20]-Oorni K., Markku PO., Annala A and Kovanen PT., "Oxidation of low density lipoprotein particles decreases their ability to bind to human aortic proteoglycans", *J. Biol. Chem.*, **272**, (1997), pp. 21303 – 21311.
- [21]-Markku OP., Oksjoki R., Oorni K., Kovanen PT., "Lipoprotein lipase in the arterial wall linking LDL to the arterial extracellular matrix and much more", *Arterioscler. Thromb. Vasc. Biol.*, **22**, (2002), pp. 211 – 217.
- [22]-Kontush A., Chantepie S., Chapman MJ., "Small, dense HDL particles exert potent protection of atherogenic LDL against oxidative stress", *Arterioscler. Thromb. Vasc. Biol.*, **23**, (2003), pp. 1881 – 1888.
- [23]-Calder PC., "Fat chance of immunomodulation", *Immunol. Today.*, **19**, (1998), pp. 244 – 247.
- [24]-Hadjiisky P., Renais J., Scebat L., "Histochimie et histo-enzymologie de l'épaississement diffus de l'intima aortique chez le lapin immunisé contre l'aorte de rat", *Paroi Artérielle*, **1**, (1973), pp. 145 – 155.
- [25]-Zemplenyi T., Rosenstein AJ., "Arterial enzymes and their relation to atherosclerosis in pigeons", *Exp. Mol. Pathol.*, **22**, (1975), pp. 225 – 241.
- [26]-Hadjiisky P., Renais J., Scebat L., "Etude comparative des enzymes aortiques de rat (athérorésistant) et de lapin (athérosensible)", *Bull. Ass. Anat.*, **58**, (1974), pp. 571 – 584.
- [27]-Orbe J ; Rodriguez JA ; Arias R ; Belzunce M ; Nespereira B ; Pérez-Illzarbe M ; Roncal C ; Paramo JA., "Antioxidant vitamins increase the collagen content and reduce MMP-1 in a porcine model of atherosclerosis: implications for plaque stabilization", *Atherosclerosis*, **167**, (2003), pp. 45 – 53.
- [28]-Page IH., Brown HB., "Induced hypercholesterolemia and atherogenesis. *Cir.*, **6**, (1952), pp. 681 – 693.
- [29]-Scebat L., Renais J., Iris L., Lenegre J., "Athérosclérose expérimentale du rat. Etude anatomique des parois artérielles chez le rat hyperlipémique", *Arch. Mal. Cœur.*, **56**, (1963), pp. 49 – 55.
- [30]-Hess P., Staubli W., "The development of aortic lipoidosis in the rat : a correlative histochemical and electron microscopic study", *Amer. J. Pathol.*, **43**, (1963), pp. 301 – 335.
- [31]-Zemplenyi T., "Vascular enzymes and the relevance of their study to problems of atherogenesis", *Med. Clin. N. Amer.*, **18**, (1974), pp. 293 – 321.
- [32]-Dogru Abbasoglu S., Basaran-Kucukgergin C., Seckin S., Oztezcan S., Solakoglu S ; Aykac-Toker G., Uysal M., "Cholesterol plus methionine feeding do not induce lipid peroxidation and atherosclerosis changes in the rat aorta", *Int. J. Vitam. Nutr. Res.*, **72**, 2 (2002), pp. 109 -113.
- [33]-Ozmen J., Bobryshev YV., Lord RSA and Ashwell KWS., "Identification of dendritic cells in aortic atherosclerotic lesions in rats with diet-induced hypercholesterolaemia. *Histol. Histopathol.*, **17**, (2002), pp. 223 – 237.

