

LA RECONSTRUCTION EN VITROCERAMIQUE DES DENTS ANTERIEURES.

R. KOUTCHOUKALI¹, D. HAMANA², M. BOUCHEAR²

1 Laboratoire de Transformations de Phases, Faculté de Médecine, Université Mentouri - Constantine, Algérie
2 Laboratoire de Transformations de Phases, Faculté des Sciences Exactes, Université Mentouri – Constantine, Algérie

Reçu le 10/09/2015 – Accepté le 25/05/2016

Résumé

Un nouveau système tout céramique à base de disilicate de lithium, l'IPS Empress 2 a récemment été développé pour répondre aux besoins cliniques, tout en se rapprochant davantage de l'aspect des dents naturelles. L'objectif de ce travail est de présenter les étapes cliniques et de laboratoire qui ont permis chez des patients, la réalisation dans le secteur antérieur des incisives, des restaurations prothétiques fixées avec cette nouvelle technique.

Mots clés : Dents antérieures, Vitro céramique, IPS Empress2, Esthétique.

Abstract

A new system of all ceramic of based lithium disilicate, the IPS Empress 2 has been developed lately to answer to clinics needs, while coming closer to the natural tooth aspect. The aim of this study is to present the clinics and of laboratory stages that permitted to patients the realization in the previous sector of incisors fixed prosthetic restorations with this new technique.

Keywords : Previous teeth, Vitro ceramic, IPS Empress 2, Aesthetic.

ملخص

النظام الجديد الكل سيراميك هو مستمد من طريقة صنع القطع المعدنية. نظام IPS Empress 2 تطور في الوقت الحالي ليستجيب للمتطلبات الطبية و ذلك بالاقتراب من الحالة الطبيعية للأسنان. الغرض من هذه الدراسة هو تقديم المراحل الطبية و المخبرية اللتان سمحت عند بعض المرضى تحقيق ترميم ثابت للقسم الأمامي للقاطعات بواسطة هذا النظام الجديد.

الكلمات المفتاحية: أسنان داخلية، IPS Empress 2، التجميل، السيراميك الزجاجية.

Introduction :

Dans le cadre de la recherche menée sur les nouveaux matériaux de restauration prothétique sans métal et dans le but d'améliorer leurs propriétés intrinsèques, de maintenir la fonction et de parvenir à un mimétisme parfait avec la dent naturelle, il a été mis au point de nouvelles céramiques dentaires qui ont fait leurs preuves pendant des décennies grâce à leur stabilité en milieu buccal.

Ces dernières années, de nouveaux systèmes de fabrication de couronnes par coulée ou injection ont été adaptés à la réalisation des restaurations tout céramique fixées.

Au niveau de notre laboratoire de recherche nous travaillons sur une vitro céramique à base de disilicate de lithium utilisant le système IPS Empress 2 qui a récemment

était développé pour répondre aux besoins cliniques. Cette technique permettant des prothèses collées à l'organe dentaire, plus esthétique que les autres systèmes et moins mutilante au niveau du tissu dentaire vivant, est passée d'un système de première génération à un système de deuxième génération. Le système IPS Empress 2 est facilement réalisable au laboratoire de prothèse ; il est Calqué sur le procédé de fabrication de pièces prothétiques métalliques et fait appel à la technique de la cire perdue puis à une procédure de compactage utilisant un four à presser spécifique [1,2].

La composition de la céramique de verre du système IPS Empress 2 est totalement nouvelle avec des propriétés intrinsèques nettement supérieures du point de vue optique avec un domaine d'application plus large. Les propriétés de cette nouvelle céramique combinées à la technique adhésive, avec l'avantage de pouvoir mordancer le matériau IPS Empress 2, facilite la préservation de la dent dans le

cadre de la préparation conventionnelle des couronnes [3-5].

II - LE PRINCIPE DE MISE EN ŒUVRE:

Il faut d'abord modeler l'élément dans la cire et effectuer la mise en revêtement. Après le préchauffage du cylindre, le lingotin de céramique est pressé dans le cylindre dans le four EP600. Après le démoulage des objets pressés, ceux-ci sont finis conformément aux exigences esthétiques et anatomiques.

II - 1- Matériel nécessaire:

- Un malaxeur sous vide pour le malaxage du revêtement réfractaire.
- Une sableuse pour le sablage des pièces prothétiques.
- Un appareil à jet de vapeur pour le nettoyage à la vapeur d'eau.
- Un appareil à ultra son pour l'appropriation des pièces prothétiques.
- Un four de chauffe pour le préchauffage du cylindre contenant le revêtement.
- Un four EP600 pour la pressée à chaud du lingotin en vitro-céramique.
- Un four classique pour la cuisson de la céramique de superstructure.
- Un tour à moteur avec sa pièce à main pour le dégrossissage et la finition de la céramique.

II - 2 - Matériaux utilisés:

Le système IPS Empress 2 permet l'utilisation de deux types de vitro céramique de composition et de structure différentes :

a- Le matériau pour armature :

C'est une vitro céramique livrée sous forme de lingotins pressés, de teinte et d'opacité différente, dont la microstructure fortement cristalline est composée d'un réseau très dense de cristaux de disilicate de lithium de forme homogène et allongée d'une longueur de 0,5 µm disposée de façon dense dans la matrice vitreuse procurant à la reconstruction une bonne résistance mécanique et chimique.

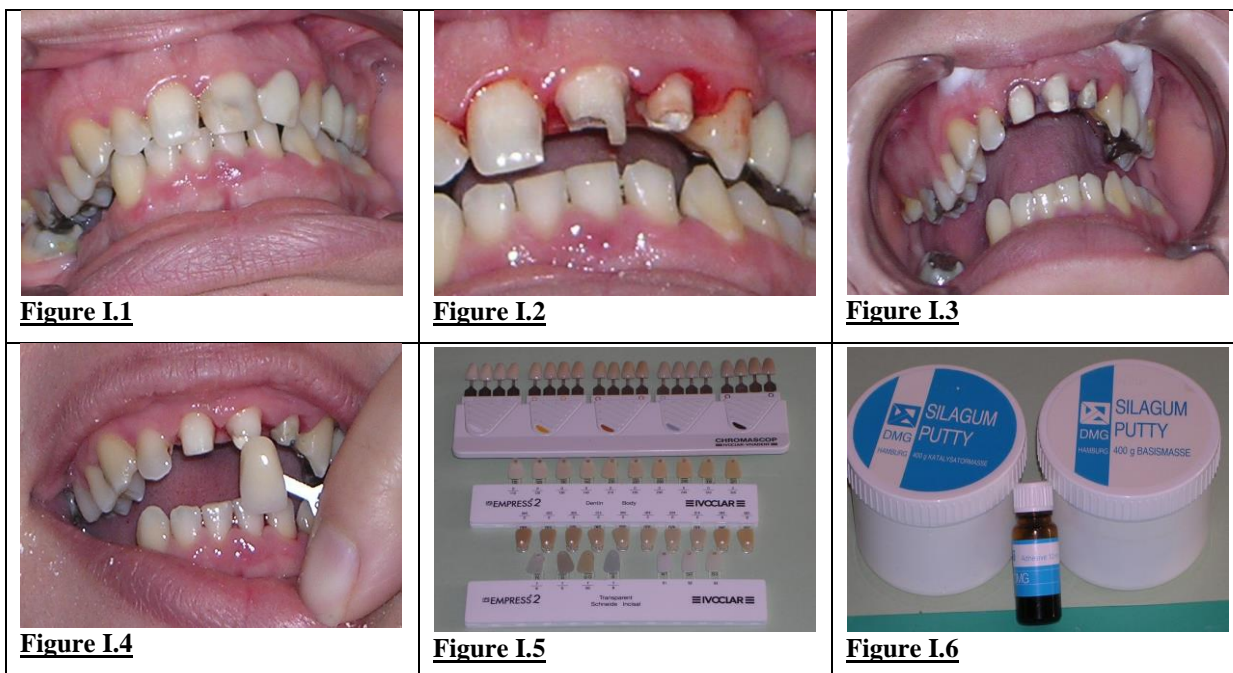b- Le matériau de stratification :

C'est une vitro céramique livrée sous forme de masses, offrant une large gamme de teintes ; cette poudre est composée de cristaux allongés de fluoroapatite dont la structure est similaire à celle de la dent naturelle. Ces cristaux permettent d'améliorer la biocompatibilité et de mettre en valeur les propriétés optiques : translucidité, luminosité, opalescence, fluorescence et dispersion de la lumière.

III - PRESENTATION DES CAS CLINIQUES:

Nous avons choisi trois cas cliniques pour illustrer notre travail :

III - 1 - Cas clinique n° 1 : [6-12]



LA RECONSTRUCTION EN VITROCERAMIQUE DES DENTS ANTERIEURES.



Figure I.7

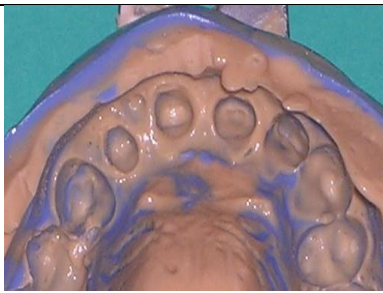

Figure I.8

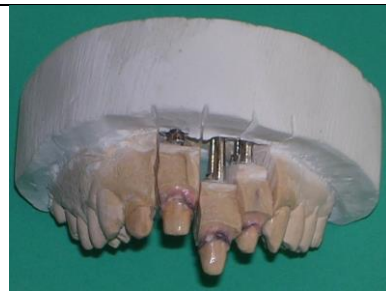

Figure I.9



Figure I.10




Figure I.11




Figure I.12

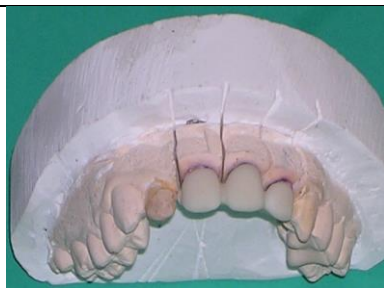

Figure I.13

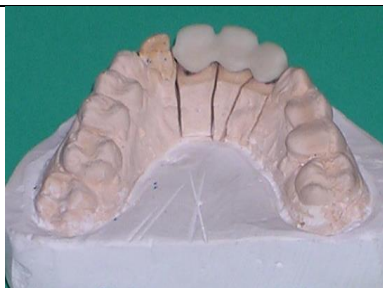

Figure I.14

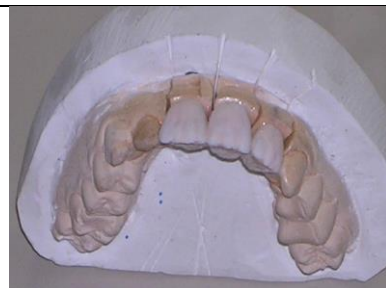

Figure I.15

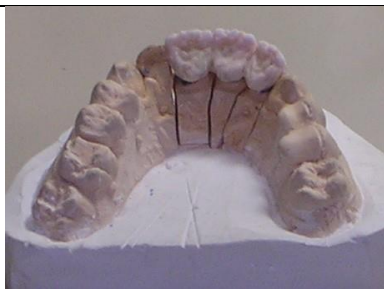

Figure I.16

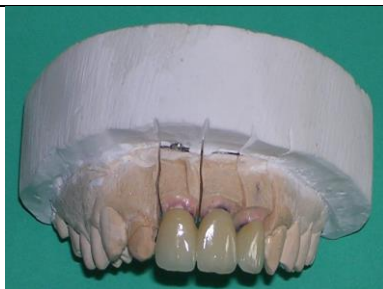

Figure I.17

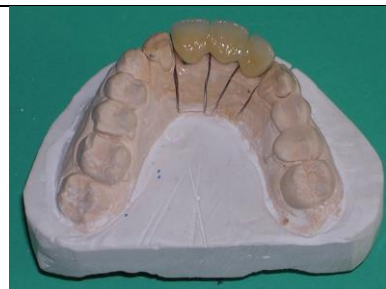

Figure I.18




Figure I.19

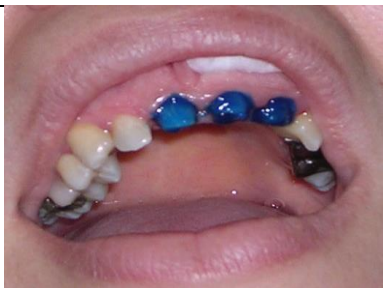

Figure I.20

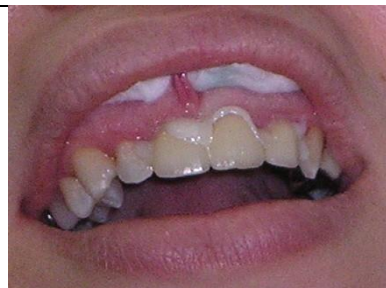

Figure I.21

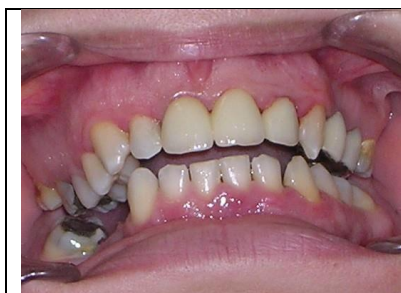

Figure I.22

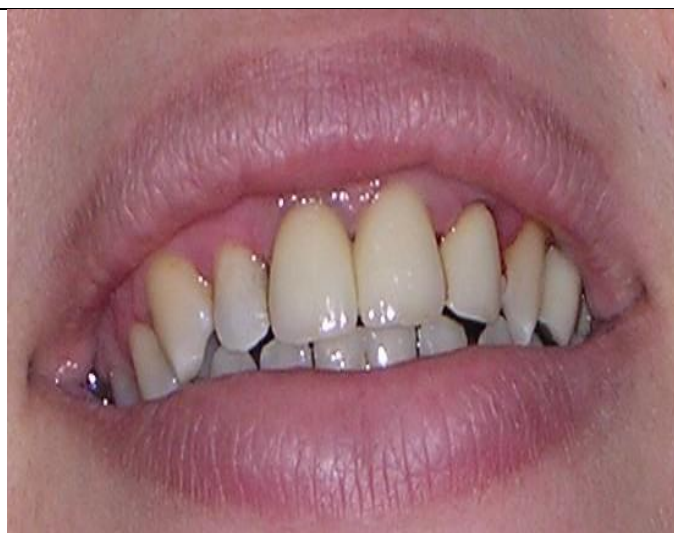

Figure I.23

Présentation du cas n °1 :

Figure I.1: Cette patiente de 48 ans présente un problème esthétique : ses deux incisives centrales supérieures présentent des récidives de caries sous des composites disgracieux et non étanches ; une couronne jacket en résine sur l'incisive latérale gauche est inesthétique et mal adaptée.

Figure I.2: Les obturations au composite sont éliminées et les cavités nettoyées au niveau de la 11 et la 21 ; la dépose de la couronne de la 22 fait découvrir une dent mortifiée et délabrée. Son traitement canalaire avec son obturation ont été ensuite réalisés.

Figure I.3: Les deux incisives sont préparées pour recevoir des couronnes céramo-céramiques après que les cavités aient été obturées avec un ciment verre ionomère modifié à la résine photo polymérisable ; la 22 est ensuite reconstituée en technique directe par un composite de reconstitution et renforcée par un tenon radulaire.

Figure I.4: La couleur souhaitée doit être approuvée par le patient et enregistrée sur un document photographique ou vidéo.

Figure I.5: Différents teintiers (chromascop, Ivoclar) et teintiers de masse les plus souvent utilisés pour communiquer la teinte de la dent.

Figures I.6-I.7: Pâtes à empreinte siliconées pour la prise d'empreinte de la situation clinique.

Figure I.8: Une empreinte en double mélange de la région clinique préparée et réalisée après une rétraction gingivale.

Figure I.9: À partir de l'empreinte, un maître modèle est fabriqué avec des modèles positifs unitaires détournés.

Figure I.10: Le cylindre en revêtement après le préchauffage et la pressée du lingotin de la teinte choisie.

Figures I.11-I.12: Démoulage des infrastructures pressées qui seront finies conformément aux exigences esthétiques et anatomiques.

Figures I.13-I.14: Mise en place avec ajustage de l'infrastructure en di-silicate de lithium sur le modèle de travail.

Figures I.15-I.16: Le modelage et la cuisson des différentes masses de dentine, d'incisale et d'Impulse par la technique de stratification.

Figures I.17-I.18: La restauration terminée après une cuisson réussie de glaçage et de maquillage.

Figure I.19: L'intrados de la restauration est mordancé au laboratoire avec l'acide fluorhydrique. Après l'essai clinique, et avant sa mise en place, elle est traitée au cabinet dentaire avec l'acide phosphorique à 37%.

Figure I.20: Mordançage des dents à l'acide phosphorique avant l'application d'un "désensibilisateur dentinaire" qui sera photo polymérisé pour former la couche hybride.

Figure I.21: Collage de la restauration : Utilisation d'un ciment résine dual en association avec un adhésif amélo-dentinaire. Les excès sont éliminés avant la photo polymérisation finale.

Figure I. 22: Résultat final après l'étape de finition des régions cervicales.

Figure I. 23: Restauration en vitrocéramique en Empress 2 par la technique de stratification avec un excellent état de sur face et une opalescence qui donne toute satisfaction à la patiente.

III - 2 - Cas clinique n° 2 : [13-16]

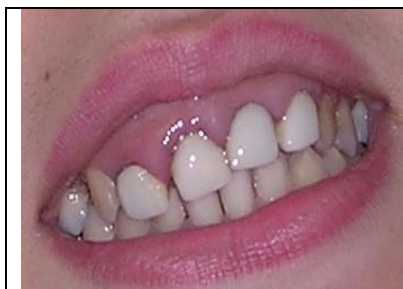

Figure II.1

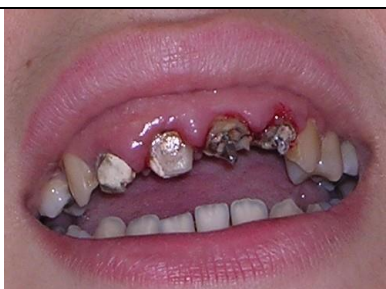

Figure II.2

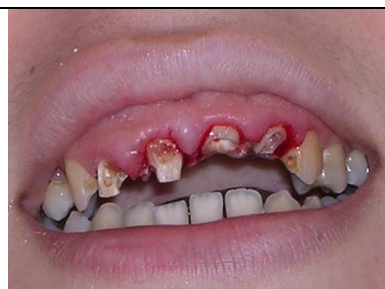

Figure II.3

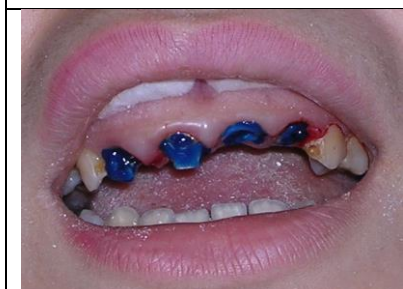

Figure II.4

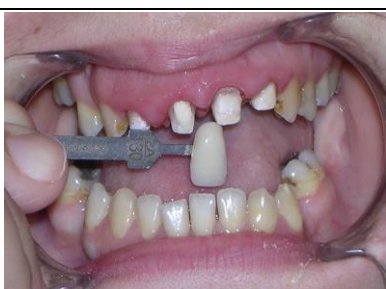

Figure II.5

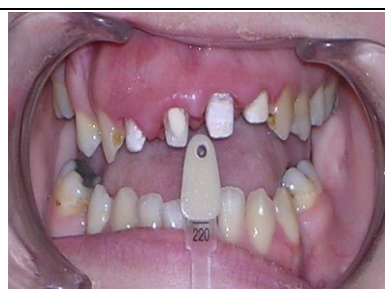

Figure II.6

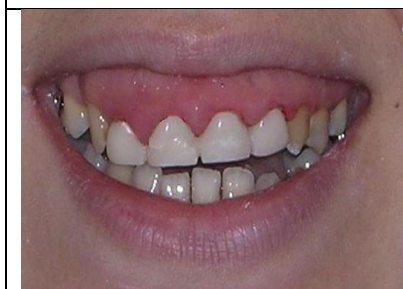

Figure II.7

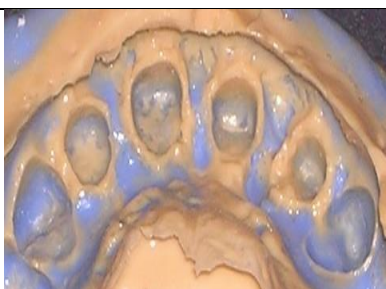

Figure II.8

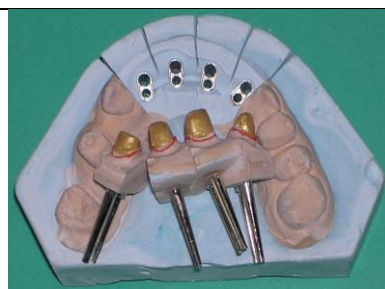

Figure II.9

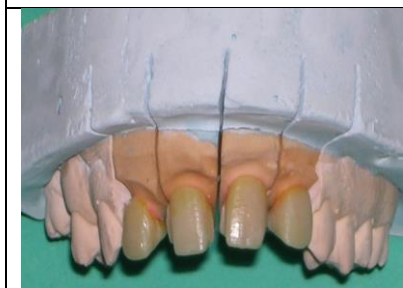


Figure II.10

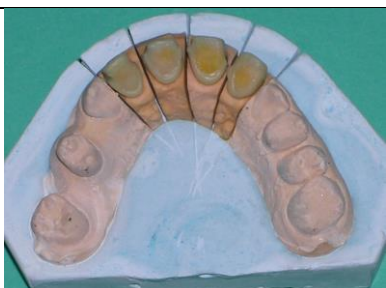

Figure II.11



Figure II.12

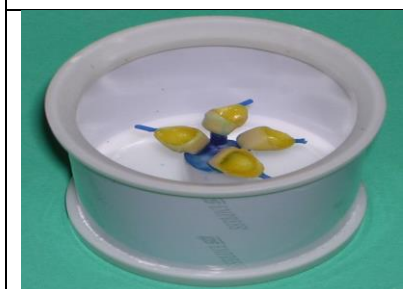

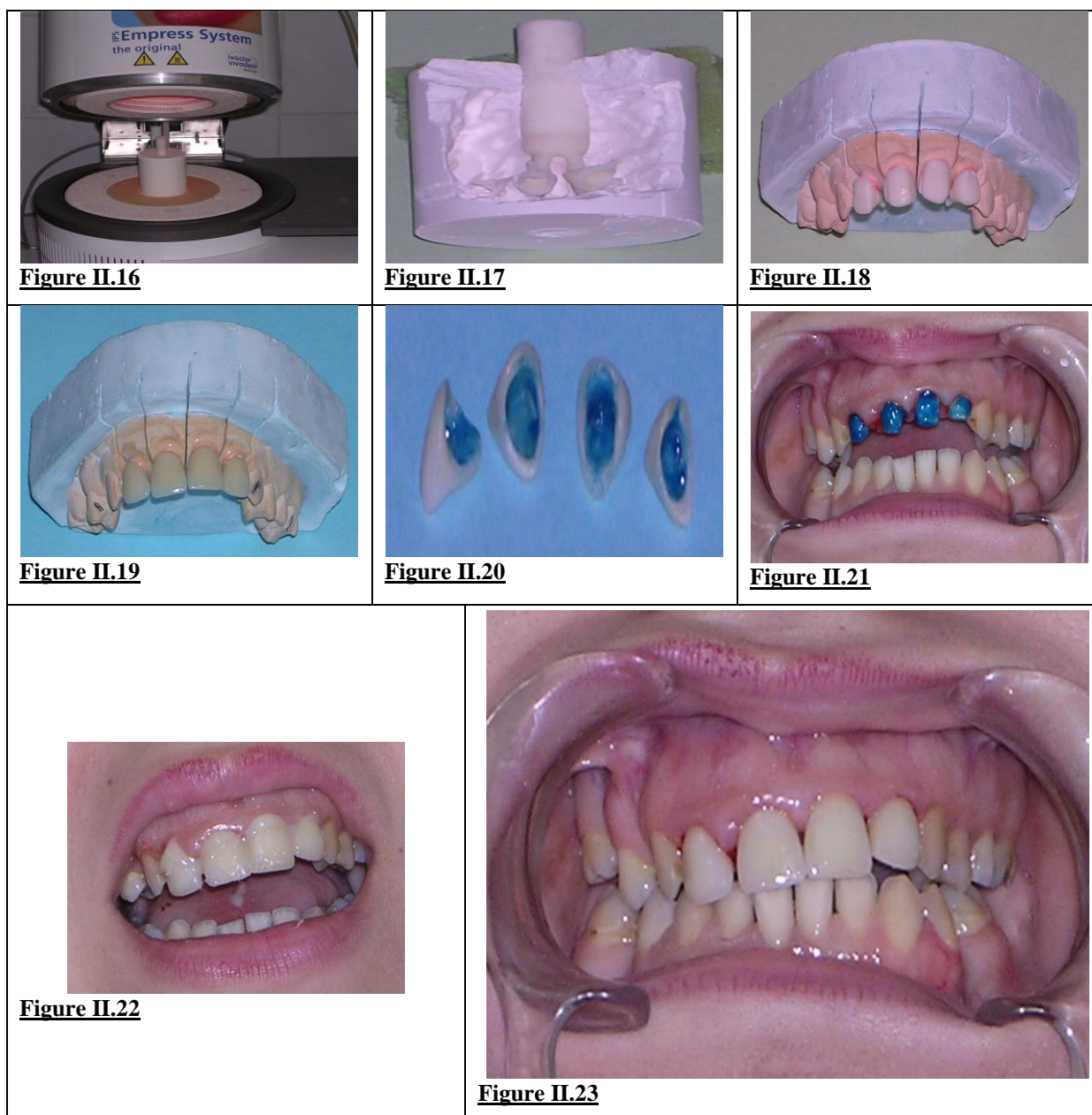
Figure II.13



Figure II.14



Figure II.15



Présentation du cas n° 2 :

Figure II.1: Vue préopératoire d'un cas difficile de restauration prothétique, la patiente âgée de 37 ans porte des couronnes jackets en résine défectueuses mal adaptées cervicalement avec des bords incisifs mal alignés engendrant une ligne de sourire inesthétique avec une gencive œdémateuse et hémorragique.

Figure II.2: Après la dépose des couronnes, la 11 et la 12 sont cariées et la 21 et la 22 mortifiées avec des tenons radiculaires au niveau de leurs canaux.

Figures II.3- II.4: Réalisation du traitement dentinaire de la 11 et la 12 qui sont maintenues vivantes. Le traitement et la désobturation au 2/3 de la hauteur canalaire de la 21 et la 22. Mordançage à l'acide phosphorique à 37% de l'ensemble des quatre dents avant l'obturation au composite des cavités de la 11 et la 12 et la reconstitution corono -

radiculaire directe au composite, renforcée par un tenon radiculaire de la 21 et la 22.

Figure II.5: Relevé de la teinte des dents préparées avec la plaquette du teintier devant les dents naturelles par le céramiste.

Figure II.6: Détermination de la teinte de la dent préparée avec le teintier IPS Empress pour moignons pour un meilleur choix de la teinte des lingotins.

Figure II.7: Couronnes provisoires immédiates pour améliorer la santé des tissus gingivaux ; la patiente n'était pas satisfaite de la forme de ces dents, un deuxième jeu de provisoires a été réalisé. Le céramiste ne réalisera les couronnes définitives que lorsque la patiente sera satisfaite de l'esthétique (forme, position et support labiale) et de la phonation.

LA RECONSTRUCTION EN VITROCERAMIQUE DES DENTS ANTERIEURES.

Figure II.8: L’empreinte est réalisée avec un porte empreinte de série en double mélange avec des silicones réticulant par addition. Les limites des préparations doivent être lisibles dans toute la périphérie de l’empreinte de chacun des piliers.

Figure II.9: Le modèle de travail est fractionné et les MPU détournés.

Figures II.10- II.11: Modelage de la maquette à l’aide d’une cire inerte ne laissant pas de résidus lors de son élimination.

Figure II.12 : La maquette en cire est fixée par l’intermédiaire d’une tige de coulée sur l’extrémité de la base du cylindre.

Figure II.13: Le cylindre est constitué d’une base entourée d’une manchette en papier et surmontée d’un anneau qui stabilise l’ensemble.

Figure II.14: Après la mise en revêtement, le cylindre sera débarrassé de sa base, de la manchette en papier et de l’anneau.

Figure 15: Le four de chauffe est programmé pour monter en palier jusqu’ à 850° pour préchauffer le cylindre et le piston.

Figure II.16: La pressée à chaud du lingotin dans un four spécial à pressée.

Figure II.17: Résultat après la pressée : on peut observer le piston qui a servi à pousser la céramique dans le moule.

Figure 18: Les armatures en di-silicate de lithium pressées à chaud sont ajustées sur le maître modèle.

Figure 19: Les couronnes définitives IPS Empress 2 montées sur le maître modèle: on observe une translucidité extraordinairement naturelle.

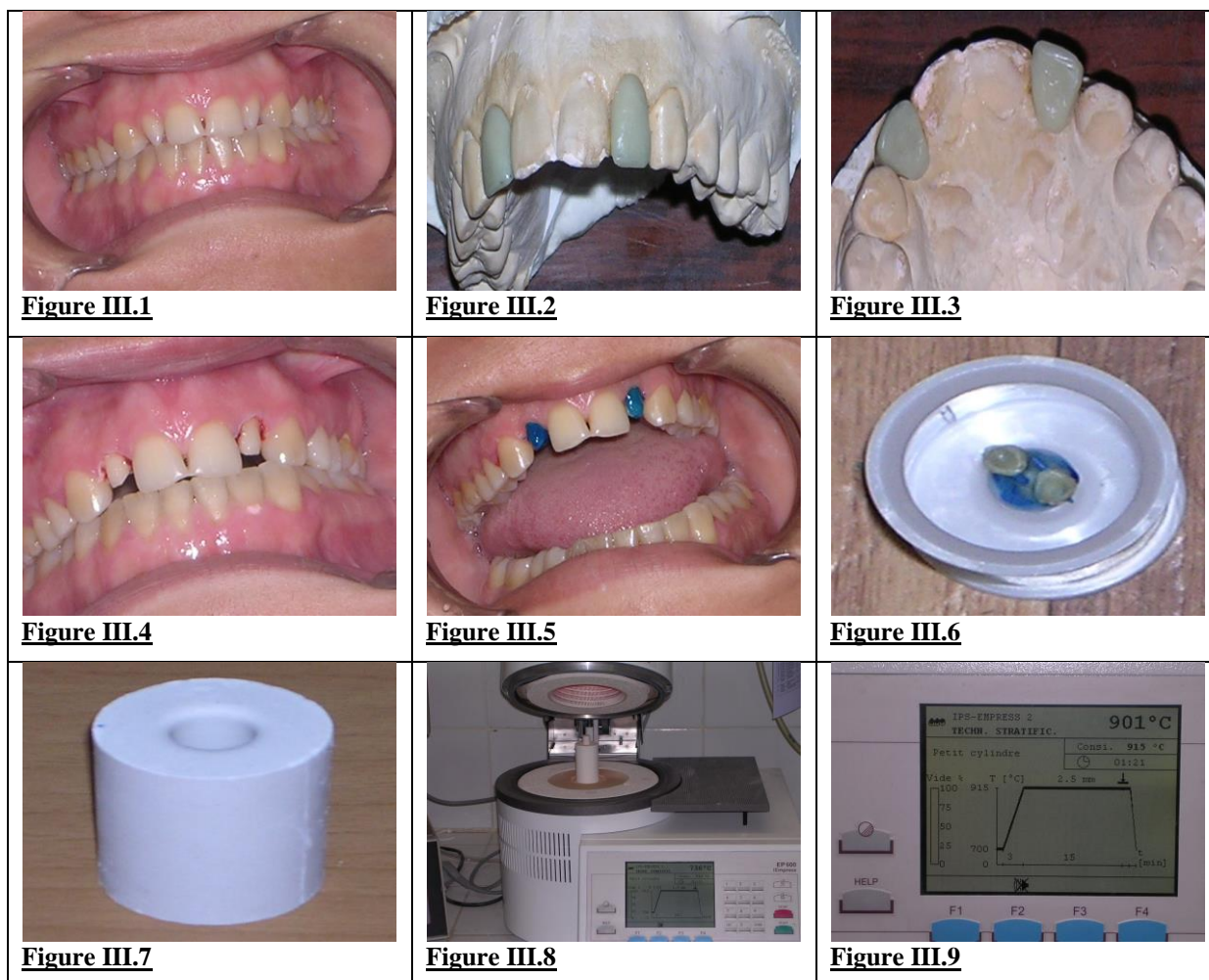
Figure II.20: Mordançage des intrados des couronnes à l’acide phosphorique à 37 %.

Figure II.21: La phase du collage : mordançage des dents et application de l’adhésif amélo-dentinaire avant sa photopolymérisation.

Figure II.22: Elimination des excès non polymérisés : il est souhaitable d’éliminer les excès de composite avant la photopolymérisation complète.

Figure II.23: Une vue rapprochée montre une translucidité plaisante des restaurations, les bords des couronnes céramo-céramiques ne sont pas vraiment alignés mais l’équilibre de l’ensemble donne un résultat esthétique agréable.

III - 3 - Cas clinique n° 3 : [3,6,7,17]






Figure III.10




Figure III.11

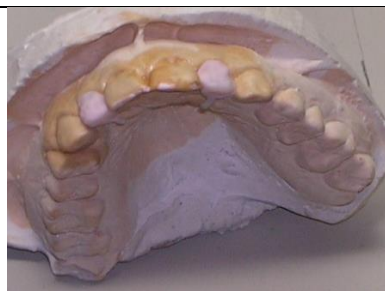

Figure III.12




Figure III.13

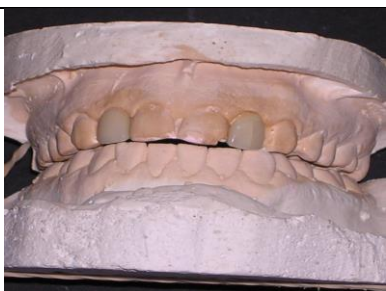

Figure III.14

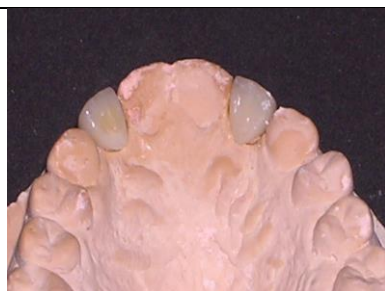

Figure III.15

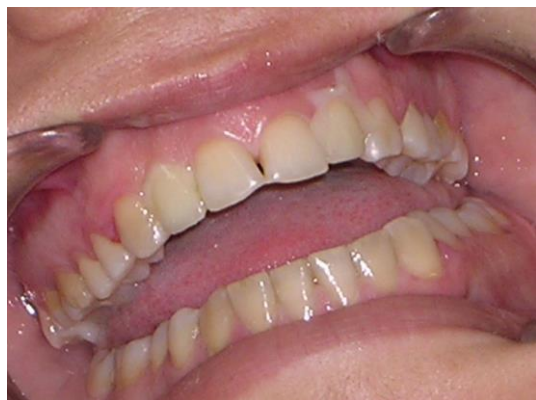

Figure III.16

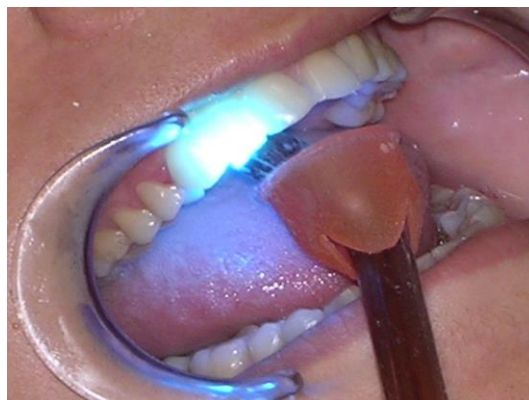

Figure III.17

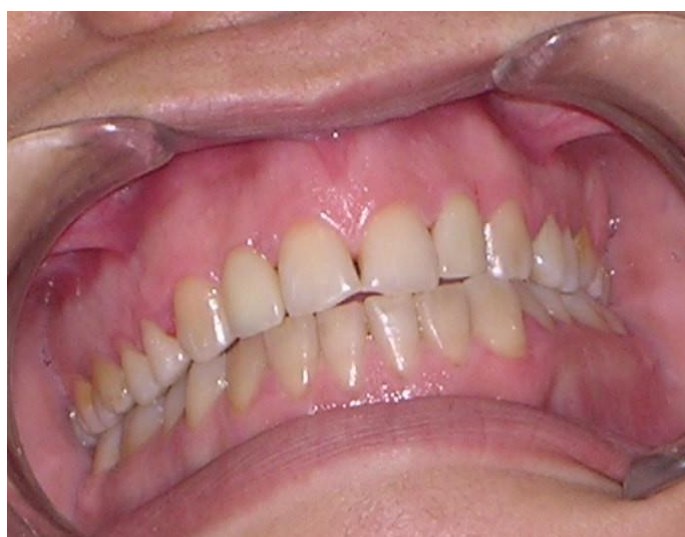

Figure III.18

Présentation du cas n°3 :

Figure III.1: Cette patiente d'une quarantaine d'année veut améliorer l'esthétique de son sourire : ses deux incisives latérales droite et gauche ont une forme ovoïde.

Figures III.2- III.3 : À partir d'un modèle issu d'une empreinte préliminaire, les deux maquettes en cire sont sculptées et modifiées éventuellement en clinique avec l'avis de la patiente.

Figure III.4: Préparation homothétique à minima des deux dents.

Figure III.5: Mordançage à l'acide phosphorique à 37% avant l'application généreuse de l'adhésif amélo-dentinaire qui est photo polymérisé pendant une durée de dix secondes pour former la couche hybride protectrice.

Figure III.6: La sculpture est placée dans le cylindre pour la mise en revêtement.

Figure III.7: Le cylindre en revêtement est prêt pour le préchauffage.

Figures III.8- III.9 : Dans le four à presser à une température de départ de 700°C ; après le préchauffage du cylindre à 850°C dans un premier four de chauffe, le lingotin de vitrocéramique est pressé dans le cylindre en revêtement par l'intermédiaire du piston en Alox à 920°C.

Figure III.10: Le cylindre en revêtement et son piston après la technique de pressée.

Figure III.11: Le démoulage et la récupération du piston Alox qui a servi à la pressée et les deux chapes en disilicate de lithium avec leurs tiges de coulées.

Figures III.12- III.15: Après la séparation des tiges de coulée et la finition de la céramique pressée, on procède au montage des différentes masses et leur frittage pour obtenir l'anatomie et l'esthétique des deux couronnes.

Figure III.16: Mise en place des deux couronnes au niveau des dents supports en utilisant une colle composite dual, l'excédent de colle et retiré avec une pointe siliconée.

Figure III.17: Pendant que les couronnes sont maintenues en bonne position sous pression constante on procède à une photo polymérisation du tiers cervical pendant une durée de dix secondes en utilisant un embout de deux millimètres. La photopolymérisation est faite sous plusieurs angles pour l'assurer de façon complète.

Figure III.18: Une vue post opératoire immédiate : on observe une esthétique parfaite et une harmonie gingivale.

IV- DISCUSSION:

Depuis 2002 l'équipe de biomatériaux du laboratoire de transformations de phases travaille avec la vitrocéramique utilisant le système Empress 2. L'apprentissage de ce système au laboratoire peut être simple et rapide si on arrive à bien maîtriser certains détails importants et les différents temps de réalisation. Les problèmes principaux résident essentiellement dans l'aspect clinique concernant d'une part, la technique de préparation des dents piliers qui est différente pour les travaux entièrement en céramique et

d'autre part, l'intégration des restaurations qui fait appel à la technique adhésive assez laborieuse et éreintante.

Les restaurations sont régulièrement contrôlées sur le plan clinique utilisant miroir, sonde, radiographie et empreinte en silicone. Comme il n'existe pas d'instruments de test permettant de simuler parfaitement toutes les conditions cliniques, la seule alternative réside dans les essais in vivo à long terme pour prouver l'aptitude d'un matériau de restauration à la pratique quotidienne.

Les observations faites au cours des séances d'hygiène continuent d'attester de résultats très satisfaisants. On n'a pas suffisamment de recul pour juger d'une longévité comparable à celles des reconstructions céramo-métalliques, mais il semble que les couronnes et bridges dans les secteurs antérieurs utilisant le système IPS Empress 2, représentent une alternative intéressante.

En respectant toutes les directives en la matière, on peut offrir au patient une restauration tout céramique qui fera ses preuves à long terme.

V- CONCLUSION:

Le but essentiel de cette nouvelle technique est d'arriver à rendre aux patients des dents artificielles céramiques aussi proches par leurs propriétés, aux dents naturelles tout en évitant tous les problèmes rencontrés à cause de la présence de métaux dans la bouche. Le plus important n'est pas seulement de maîtriser mais de tester son efficacité et essayer de comprendre le choix des matériaux utilisés pour proposer d'autre, beaucoup moins chers et plus performants.

BIBLIOGRAPHIE:

- [1] - Koutchoukali R., Hamana D., Boucheur M., "Système IPS Empress 2 avec armature en disilicate de lithium : à propos de quelques cas cliniques", 13^{ème} Congrès National de Médecine Dentaire, Tunis 12-13 décembre 2003, Tunisie.
- [2] - Koutchoukali R., Hamana D., Boucheur M., "Evaluation clinique de la vitrocéramique du système IPS Empress 2 avec armature en disilicate de lithium", Journal Algérien de Médecine JAM, Vol. XIII, N°1 (2004), pp. 23-31.
- [3] - Ubassy G., "Formes et couleurs : les clés du succès en céramique dentaire", Edition CdP, Paris 1992.
- [4] - Boucheur M., Koutchoukali R., Hamana D., C. Fersadou, "Le trajet lumineux dans les reconstitutions prothétiques esthétiques", 14^{ème} Congrès National de Médecine Dentaire, Tunis 10-12 décembre 2004, Tunisie.
- [5] - Koutchoukali R., Aida M-S., Hamana D., Hadjdj L., "Etude de la transmission de la lumière dans la vitrocéramique IPS Empress 2", 2 Colloque Tunisien sur les Matériaux, Hammamet 7-10 avril 2007, Tunisie.
- [6] - Degrange M., Attal J.P., Theimer K., "Aspect fondamentaux du collage appliqués à la dentisterie adhésive. Réalités cliniques", Vol. 5, N°4 (1994), pp. 371-382.

[7] - Davids S., Hormbrook L-C., "Propriétés cliniques d'un nouveau système tout céramique", Vol. 4, N°1 (1999), pp. 11-17.

[8] - Koutchoukali R., Hamana D., "Les céramiques dentaires : vers de nouvelles perspectives", The second Arab Congress on Materials Sciences ACMS-II, Rabat 25-27 october 2001, Kingdom of Morocco.

[9] - Koutchoukali R., Hamana D., Boucheur M., "Techniques de montage des céramiques dentaires sur alliages", 8^{èmes} Journées de la matière Condensée JMC8, Marseille 27-30 août 2002, France.

[10]- Ben cheikh Elfegoun A., Koutchoukali R., Hamana D., Boucheur M., " Influence du terrain clinique sur le choix de la technique d'empreinte en prothèse", 13^{ème} Congrès National de Médecine Dentaire, Tunis 12-13 décembre 2003, Tunisie.

[11]- Koutchoukali R., Hamana D., Boucheur M., "Performance esthétique du système IPS Empress 2 sur terrain défavorable", 13^{ème} Congrès National de Médecine Dentaire, Tunis 12-13 décembre 2003, Tunisie.

[12]- Koutchoukali R., Ben cheikh Elfegoun A., Hamana D., Boucheur M., R. Bouhai, "Les reconstitutions céramo-métalliques : savoir et faire", 14^{ème} Congrès National de Médecine Dentaire, Tunis 10-12 décembre 2004, Tunisie.

[13]- Mehiat Y., "La matière approvisionnée : céramique et prothèse fixée", Edition CRG, Paris 1998.

[14]- Touati B., Miara P., Nathanson D., "Dentisterie esthétique et restauration en céramique ", Edition CdP, Paris 1999.

[15]- Koutchoukali R., Nouicer A-E., Hamana D., Boucheur M., Azizi A., S. Tir, "Etude du comportement à la corrosion de l'ensemble disilicate de lithium fluoroapatite dans différents milieux agressifs", 15^{ème} Congrès National de Médecine Dentaire, Tunis 9-11 décembre 2005, Tunisie.

[16]- Koutchoukali R., Nouicer A-E., Khireddine M-H., Hamana D., Boucheur M., "Comportement à la corrosion des vitrocéramiques dentaires dans différents milieux agressifs ", Le premier Colloque International : Corosion des matériaux et Protection CMP-08, Hammamet 20-21 mars 2008, Tunisie.

[17]- Koutchoukali R., Azizi A., Hamana D., Boucheur M., S. Tir, "Résultats d'analyse dilatométriques du système tout céramique IPS Empress 2", 15^{ème} Congrès National de Médecine Dentaire, Tunis 9-11 décembre 2005, Tunisie.